

## Trabajos Originales

# Manejo conservador de la torsión anexial: ¿una alternativa o una obligación frente a un posible error de apreciación por parte del cirujano?

Milena Zamboni T. <sup>1</sup>, Gonzalo Palominos S. <sup>2</sup>, Felipe Núñez V. <sup>1</sup>, Guillermo Durruty V. <sup>1</sup>, David Mayerson B. <sup>1</sup>, Nicanor Barrena G. <sup>1</sup>, Pablo Zoroquiain V. <sup>3</sup>, Roger Gejman E. <sup>3</sup>, Cristián Pomés C. <sup>1</sup>, Mauricio Cuello F. <sup>1</sup>

<sup>1</sup> Unidad de Ginecología, División de Obstetricia y Ginecología, Facultad de Medicina, Pontificia Universidad Católica de Chile. <sup>2</sup> Médico cirujano, Pontificia Universidad Católica de Chile. <sup>3</sup> Departamento de Anatomía Patológica, Facultad de Medicina. Pontificia Universidad Católica de Chile.

## RESUMEN

**Antecedentes:** La torsión anexial es una complicación frecuente en ginecología que motiva una cirugía de urgencia y muchas veces conlleva la anexectomía como tratamiento basado en la impresión visual cirujano. **Objetivo:** Evaluar la confiabilidad de la impresión visual del cirujano para la toma de decisiones. **Método:** Se estudiaron las torsiones anexiales operadas entre enero de 2006 y julio de 2009. Se revisaron las placas de los casos sometidos a anexectomía y se determinó la presencia de compromiso vascular irreversible. Se correlacionó la impresión visual del cirujano con la del patólogo usando la biopsia como estándar dorado. **Resultados:** En el período de estudio se operaron 51 pacientes. La edad promedio fue  $35,5 \pm 2$  años (rango: 8-80 años). El 72,6% de los casos fue abordado por laparoscopia y en 60,7% de los casos se realizó anexectomía. En 38,7% de los casos sometidos a anexectomía se demostró en la biopsia un infarto hemorrágico masivo. A mayor intervalo de tiempo entre diagnóstico y cirugía, mayor fue la probabilidad de compromiso vascular (regresión logística,  $p < 0,01$ ). La concordancia entre la impresión del cirujano y del patólogo fue leve ( $\kappa = 0,2 \pm 0,16$ ,  $p < 0,02$ ). La sensibilidad, especificidad, valor predictivo positivo y negativo de la impresión visual del cirujano para necrosis isquémica fueron 88,9%, 26,3%, 36,4%, 83,3% respectivamente. **Conclusiones:** Este estudio demuestra que la apreciación visual del cirujano es un mal predictor de daño vascular irreversible. Ante la sospecha diagnóstica de torsión debe preconizarse el abordaje quirúrgico precoz e intentar preservar el ovario.

**PALABRAS CLAVE:** *Torsión anexial, ovario, infarto, necrosis isquémica*

## SUMMARY

**Background:** Adnexal torsion constitutes one of the major surgical emergencies in gynecology commonly leading to adnexal removal based on visual assessment of vascular damage. **Aims:** The goal of present study is to establish the accuracy of the surgeon's visual impression in correctly doing the decision-making. **Methods:** All cases of adnexal torsion undergoing surgery between January 2006 and July 2009 were recruited. A pathological review was conducted in all cases undergoing adnexal removal to assess the presence of irreversible vascular damage. A correlation was done between pathologist and surgeon assessment using pathological report as gold standard. **Results:** During the period of study a total of 51 patients were operated. The average age was  $35.5 \pm 2$  years (range: 8-80 years). The 72.6% of cases was approached by

laparoscopy and in 60.7% of cases adnexal removal was done. In 38.7% of those cases treated with adnexal removal a massive ischemic necrosis or complete infarction was demonstrated at biopsy. As longer the time interval was between diagnosis and surgery, major the incidence was of vascular damage (log regression,  $p < 0.01$ ). Slight agreement was observed between surgeon and pathologist ( $\kappa = 0.2 \pm 0.16$ ,  $p < 0.02$ ). Sensitivity, specificity, positive and negative predictive values for visual assessment of ischemic necrosis done by surgeon were 88.9%, 26.3%, 36.4%, 83.3% respectively. *Conclusions:* This study demonstrates that visual assessment has a low positive predictive value for irreversible vascular damage. In those cases with presumptive diagnosis of adnexal torsion, an early surgical approach should be prompted to preserve the adnexa.

**KEY WORDS:** *Adnexal torsion, ovary, infarction, ischemic necrosis*

## INTRODUCCIÓN

Una de las complicaciones más frecuentes en ginecología, causa de algia pelviana aguda y que motiva tanto consultas como cirugías de urgencia, es la torsión anexial. Dicha entidad puede afectar a mujeres tanto en edad reproductiva como fuera de dicho rango etario (1). Su incidencia se estima en 3-7% de los casos de consulta de urgencia ginecológica (2,3). Esta complicación se origina habitualmente en la torsión del anexo en el cual habitualmente existe un tumor que por sus características de tamaño, peso y movilidad facilita la torsión completa o parcial del anexo sobre su eje. Dicha torsión habitualmente afecta tanto al ovario (quien contiene el tumor habitualmente) y la trompa. Sin embargo, la torsión puede afectar en ocasiones de manera exclusiva al ovario (aún en ausencia de tumor anexial) u originarse y afectar de manera exclusiva a la trompa (en casos de hidrosalpinx torcido). Ocasionalmente la torsión se origina en remanentes embrionarios (quiste del paraóforo) (4). Independiente de cuales estructuras estén involucradas, para la mayoría de los casos, el diagnóstico preoperatorio corresponde a un tumor anexial complicado o eventualmente a un algia pelviana aguda. En ambos escenarios, la magnitud de los síntomas determina la resolución quirúrgica.

La resolución quirúrgica, dependiendo de las características de la paciente, de sus antecedentes quirúrgicos, del tipo de lesión anexial –si esta existe–, y de la experiencia del cirujano, puede ser efectuada por vía de una laparotomía o una laparoscopia (5,6). Desafortunadamente, en nuestro país pese a que no existen publicaciones que validen la conducta escogida, no es infrecuente que una torsión anexial termine en la extirpación del órgano comprometido a través de una laparotomía. Tal decisión se fundamenta en las posibles complicaciones que pueden derivar de la preservación de

un órgano que visualmente impresiona necrótico y cuya detorsión puede asociarse a la liberación de mediadores inflamatorios y protrombóticos (7).

El objetivo principal de este estudio es establecer si la impresión visual del cirujano, la cual determina la conducta escogida, es buen predictor de compromiso vascular irreversible del ovario o anexo, avalando la necesidad de remover el órgano comprometido. Secundariamente, pretendemos establecer una estrategia de manejo de la torsión anexial, en donde se incluya o no la impresión visual del cirujano en el flujograma de toma de decisiones.

## PACIENTES Y MÉTODOS

Con el fin de estudiar la utilidad de la impresión visual del cirujano, como herramienta de juicio, al momento de decidir sobre la preservación o no de un anexo afectado por una torsión, diseñamos un estudio retrospectivo de los casos operados en nuestro centro donde se demostró la presencia de una torsión anexial en la cirugía. Se incluyeron los casos registrados en el período comprendido entre enero de 2006 y julio de 2009. Se reclutaron todos los casos operados con el diagnóstico de tumor anexial complicado en cuya cirugía el operador confirmó la presencia de una torsión anexial incluyendo ovario u ovario/trompa (con una o más vueltas sobre el eje proyectado entre el ligamento infundíbulo pélvico y el ligamento útero-ovárico). Se incluyeron todos los casos de torsión anexial independiente de la coexistencia o no de un tumor anexial. Se incluyeron también los casos de torsión anexial, hallazgo de una cirugía indicada por tumor anexial persistente con o sin sospecha de malignidad. Se excluyeron pacientes cuya diagnóstico hubiese sido hecho en nuestro centro pero la cirugía hubiese sido realizada en otro centro asistencial. Se recopilaron las variables clínicas (edad de la

paciente, motivo de consulta, tiempo transcurrido desde el ingreso a la cirugía, hipótesis diagnóstica e imagenología diagnóstica utilizada, tamaño tumoral), quirúrgicas (impresión visual del cirujano, incluyendo vitalidad, edema, hemorragia, infarto o necrosis isquémica, anexo comprometido, tamaño tumoral, vía de abordaje, tipo de cirugía detorsión, quistectomía y anexectomía, tiempo operatorio) y patológicas (impresión macroscópica del patólogo, presencia de edema, hemorragia, necrosis isquémica, porcentaje estimado de parénquima residual sin compromiso vascular, presencia de estructuras foliculares en mujeres en edad fértil y diagnóstico histológico definitivo). Se construyó una base de datos conteniendo todas las variables antes mencionadas. Específicamente, con el fin de estudiar la concordancia entre la impresión visual del cirujano y del patólogo, se contrastó en cada caso la descripción hecha por el cirujano en el protocolo operatorio y la descripción macroscópica hecha por el patólogo previo al análisis histológico. Se revisaron las placas de todos los casos sometidos a anexectomía a fin de poder establecer el porcentaje de tejido ovárico con compromiso vascular isquémico y la presencia de necrosis. Así también, en mujeres en edad fértil, se trató de establecer si había parénquima ovárico remanente normal o susceptible de recuperación (porcentaje de parénquima residual viable en opinión del patólogo). Para estudiar la concordancia entre cirujano y patólogo se calculó el score de kappa. Se determinó la sensibilidad, especificidad y valores predictivos negativo y positivo para el diagnóstico de compromiso vascular isquémico irreversible (necrosis isquémica) según la impresión visual del cirujano utilizando como gold estándar el diagnóstico de la biopsia. Para el análisis estadístico y dependiendo de la variable estudiada, se realizaron Chi cuadrado, T test y regresión logística.

## RESULTADOS

En el período de estudio se operaron un total de 51 pacientes con torsión anexial. La edad promedio fue  $35,5 \pm 2$  años (rango: 8-80 años). En cuanto a la distribución etaria al momento de la torsión anexial, 32 casos (62,8%) se encontraban en edad fértil (considerando como rango para dicha condición entre los 15 y 45 años), 5 casos (9,8%) correspondía a mujeres en edad perimenárgica (8-14 años), 4 casos (7,8%) a mujeres en edad perimenopáusica (46-52 años) y 10 casos (19,6%) en edad postmenopáusica (>52 años).

El motivo de consulta fue mayoritariamente dolor pélvico o algia pelviana aguda (94% de los ca-

sos); 48 de los casos se operaron con la hipótesis diagnóstica de tumor anexial complicado. Solo en tres de ellas, la torsión fue un hallazgo de cirugía realizada por tumor anexial sin evidencias de complicación y en las cuales la indicación se basaba en la persistencia y/o sospecha de malignidad de la lesión. Aproximadamente la mitad de las pacientes ( $n=25$ ) consultaron primariamente en el servicio de urgencia general de adultos siendo vistas posteriormente por el cirujano y/o ginecólogo. Dos de los 5 casos diagnosticados en niñas fueron vistos primariamente por el pediatra. El resto de los casos fueron vistos desde un comienzo en el servicio de urgencia de la maternidad. El tiempo de latencia desde el ingreso a la cirugía fue  $5,7 \pm 8,1$  horas. El 90% de los casos fueron operados antes de 7 horas). No hubo diferencias significativas en la latencia cuando se comparó cuál especialista había originalmente visto a la paciente (internista, cirujano o ginecólogo).

La torsión anexial fue discretamente más frecuente en el anexo derecho (55% de los casos). El diámetro promedio del tumor estimado por imágenes fue  $7,8 \pm 3,7$  cm (rango: 2,7-20 cm) y durante la cirugía  $9,3 \pm 5,3$  cm (rango: 3-25 cm). En 1 caso el tamaño del ovario torcido era normal (3 cm de dimensión mayor). El 72,6% de los casos fue abordado por laparoscopia y en 60,7% de los casos se realizó anexectomía. El tamaño promedio de la lesión fue mayor en el grupo operado por laparotomía (11,2 cm vs 6,8 cm; T test,  $p<0,001$ ). Así también fue más frecuente la anexectomía para este grupo comparado con aquellas operadas por laparoscopia (92,9% vs 48,7%, Chi cuadrado,  $p<0,004$ ). El tiempo operatorio promedio fue  $66 \pm 30$  minutos (rango: 25-140 minutos) y no hubo diferencia significativa entre aquellas operadas de manera conservadora versus aquellas sometidas a anexectomía (T test,  $p=NS$ ), ni entre aquellas operadas por laparoscopia versus laparotomía (T test,  $p=NS$ ).

En relación a los determinantes de la elección de la anexectomía evaluamos varios factores incluyendo la edad de la paciente, la impresión visual del cirujano sugerente de daño vascular irreversible, el intervalo transcurrido desde el ingreso hasta el momento de la cirugía y el tamaño del tumor. En relación a la edad de la paciente, a mayor edad de la paciente mayor fue la probabilidad de que la torsión anexial se tratara mediante anexectomía (regresión logística,  $p<0,001$ ). En relación a la impresión del cirujano, la frecuencia de anexectomía fue significativamente mayor cuando el cirujano diagnosticó torsión anexial asociada a compromiso vascular irreversible del anexo (infarto, edema y/o hemorragia) (Chi cuadrado,  $p<0,002$ ). Al analizar el interva-

lo transcurrido entre el ingreso y el momento de la cirugía observamos que no hubo correlación entre dicho intervalo y la alternativa terapéutica elegida (regresión logística,  $p=NS$ ). Por último, al analizar el tamaño de la lesión anexial asociada a la torsión, observamos que a mayor tamaño de la lesión mayor probabilidad de elección de la anexectomía (regresión logística,  $p<0,04$ ). De hecho al comparar el diámetro tumoral mayor en los casos sometidos a cirugía conservadora (detorsión con o sin quistectomía) versus aquellos tratados con anexectomía observamos que éste fue significativamente menor para el primer grupo ( $7,6 \pm 4,5$  cm vs  $10,8 \pm 5,5$  cm; T test,  $p<0,02$ ). Cuando realizamos un modelo logístico nominal combinando todas las variables antes señaladas solo la impresión de compromiso vascular por parte del cirujano y la edad de la paciente mantuvieron la significancia estadística. Ante ello, resultó indispensable confirmar la certeza diagnóstica del cirujano para el compromiso vascular considerando la influencia ejercida en la elección de la anexectomía.

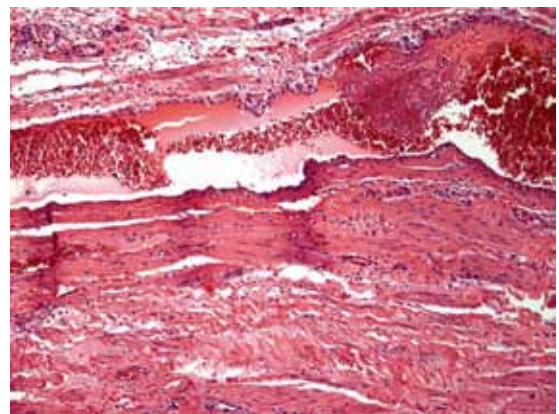
En relación a la etiología de la torsión, en 4 casos sólo se demostró la presencia de daño vascular del ovario y/o trompa sin tumor u otra lesión asociada. En 41 casos la torsión se explicó por la presencia de un tumor ovárico (80,4%). En 4 casos la torsión se originó primariamente en un quiste paramesonéfrico y en 1 caso en una lesión primaria de la trompa (hidrosálpinx). Finalmente, en 1 caso la torsión se originó en una complicación de cuerpo

lúteo en regresión. La Tabla I resume los hallazgos encontrados. Cabe destacar que sólo en 2 casos (4%) se encontró una neoplasia ovárica maligna asociada a la torsión.

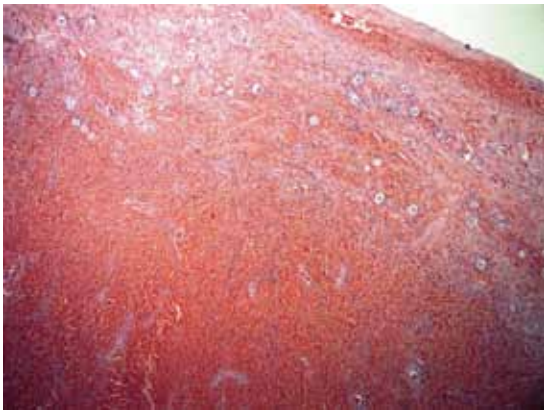
A fin de contrastar la impresión del cirujano con los hallazgos en la patología, revisamos todos los casos tratados con anexectomía. De estos, en 38,7% de los casos se demostró en la biopsia un infarto hemorrágico masivo del ovario. En 19,4% sólo se evidenció hemorragia y/o edema, y en 38,7% sólo se demostró la presencia de tumor sin compromiso vascular del ovario (Figuras 1 y 2). Es importante destacar que en los casos de anexectomía en 50% se encontró parénquima ovárico residual normal. Así también en mujeres jóvenes fue posible identificar áreas en la corteza con estructuras foliculares presentes, aún en presencia de edema, hemorragia y/o necrosis masiva (hasta 85% de compromiso del parénquima estudiado) (Figura 3). El hallazgo histológico de compromiso vascular fue significativamente mayor en los casos de anexectomía (40,4% vs 6,4%, Chi cuadrado  $p<0,004$ ). Desde un punto de vista patológico, a mayor intervalo de tiempo entre diagnóstico y cirugía, mayor fue la probabilidad de compromiso vascular evidenciado (regresión logística,  $p<0,01$ ). La concordancia entre la impresión del cirujano y del patólogo fue leve ( $\kappa 0,2 \pm 0,16$ ; test Mc Nemar,  $p<0,02$ ). La sensibilidad, especificidad, valor predictivo positivo y negativo de la impresión visual del cirujano para necrosis isquémica fueron 88,9%, 26,3%, 36,4%, 83,3% respectivamente.

**Tabla I**  
**DISTRIBUCIÓN DE LOS HALLAZGOS**  
**HISTOLÓGICOS EN PIEZAS OBTENIDAS**  
**DESDE UN ANEXO TORCIDO**

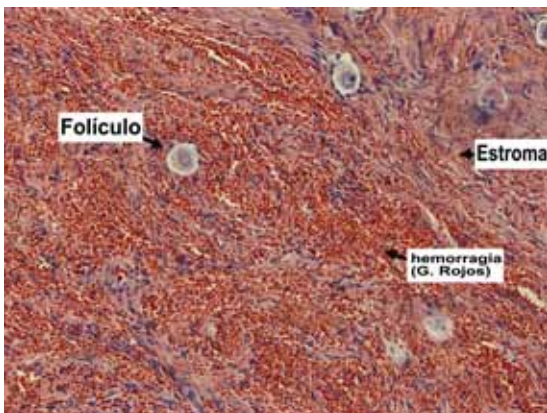
Diagnóstico histológico	n	%
Quiste simple/seroso	13	25,5
Cistoadenoma seroso	12	23,5
Teratoma maduro	11	21,6
Infarto ovárico	4	7,8
Quiste paramesonéfrico	4	7,8
Cistoadenoma mucinoso	3	5,8
Carcinoma indiferenciado	1	2
Tumor seroso de bajo potencial maligno	1	2
Cuerpo lúteo (albicans)	1	2
Hidrosálpinx	1	2
Total	51	100



*Figura 1.* Microfotografía que muestra trombosis venosa progresiva en tejido ovárico, no siempre completa, criterio sugerente de reversibilidad del proceso (H-E, 200X).



*Figura 2.* Microfotografía de la corteza y médula de un ovario afectado por una torsión anexial. Predomina el edema y la hemorragia, sin evidencias claras de isquemia o necrosis (H-E, 100X).

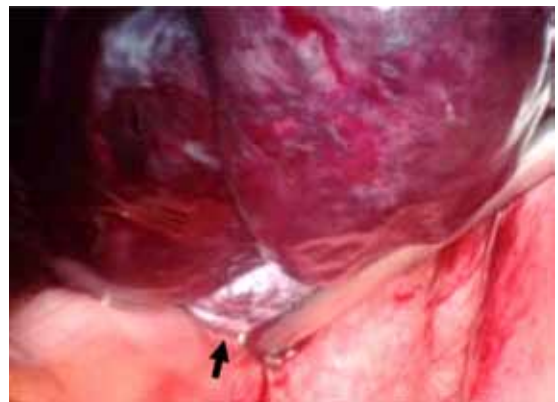


*Figura 3.* Microfotografía que muestra el detalle de la corteza y médula de un ovario afectado por torsión anexial. Se distingue folículos conservados, abundante infiltrado de glóbulos rojos (hemorragia) y estroma sano (H-E, 400X).

## DISCUSIÓN

En el presente trabajo analizamos la utilidad de la impresión visual del cirujano para la toma de decisiones sobre la extirpación o conservación de un anexo torcido. Nuestros resultados demuestran la poca confiabilidad de dicha evaluación dado su pobre concordancia con los hallazgos encontrados por el patólogo ( $\kappa 0,2 \pm 0,16$ ) y su bajo valor predictivo positivo para daño isquémico irreversible del anexo demostrado en la biopsia (36,4%). Muchas veces cuando el cirujano interpreta visualmen-

te los hallazgos como necrosis, ellos corresponden a edema y hemorragia (Figuras 1 a 3). Más aún, tal como quedó demostrado en el estudio de las piezas de anexectomía, sólo alrededor de un 40% de los casos corresponde a casos con un infarto isquémico masivo. En la mayoría restante es posible identificar, desde un punto de vista patológico, parénquima remanente susceptible de su recuperación una vez destorcido el ovario. Tal como lo mostramos en la Figura 3, en mujeres en edad fértil, se observa parénquima ovárico en el cuál coexisten estructuras foliculares normales rodeadas de edema y hemorragia. Así también observamos, que la trombosis, consecuencia directa de la obstrucción al flujo producida por la torsión, muchas veces, es incompleta a nivel de pequeños vasos y por ende es esperable el reestablecimiento del flujo vascular y la revascularización tisular (Figura 1). Dicha característica fue encontrada, aún en casos de torsión prolongada y con diagnóstico tardío. Reafirma lo antes señalado, el hallazgo que ilustramos en la Figura 4. En una mujer perimenopáusica afectada de una torsión anexial por varias horas, al examinar dicho ovario afectado, pese al edema importante (aspecto violáceo y negruzco) que presenta, es posible identificar área de parénquima conservado con aspecto vital (indicado por la flecha en la fotografía). Todos estos elementos descritos apoyan desde un punto de vista patológico y clínico el propender al manejo conservador frente a una torsión anexial dado la alta posibilidad de que el ovario se salve una vez destorcido. Esto es consistente con una serie de publicaciones en las cuales se ha realizado manejo conservador con tasas de recuperación del ovario que oscilan entre 88 y 100%



*Figura 4.* Visión laparoscópica de un anexo torcido. La flecha indica la presencia de un área de tejido ovárico sano remanente pese al aspecto violáceo y negruzco que predomina en el resto del anexo.

de los casos (8-13). En la presente serie, 20 casos se manejaron de manera conservadora, en 4 de ellos la biopsia confirmó la presencia de un infarto hemorrágico extenso en el tejido estudiado (quistectomía). En todos dichos casos se demostró un ovario funcional en el seguimiento ultrasonográfico posterior.

La anexectomía como alternativa de manejo se realizó en poco más del 60% de los casos, porcentaje similar a lo reportado por otros grupos (14). Al analizar los determinantes de la elección de la anexectomía para el manejo de la torsión anexial, los factores significativos fueron la edad de la paciente y la impresión del cirujano. También influyó en la decisión la coexistencia de un tumor en el anexo afectado. A nuestro entender ninguna de dichas variables debiese condicionar la elección de una anexectomía. En el pasado, los fundamentos para su elección se basaron en la supuesta irreversibilidad de un ovario de aspecto necrótico, las complicaciones asociadas a la detorsión, el riesgo oncológico del tumor que originó la torsión y la existencia de un ovario contralateral normal —en la edad fértil— que compense la pérdida. Nuestros resultados, y los de otros, demuestran que existen evidencias clínicas y patológicas de recuperabilidad aún en un escenario adverso (ej. un ovario de aspecto violáceo o negruzco en presencia de múltiples vueltas sobre su eje) (13, 15-17). El temor de una complicación mayor, derivada de la detorsión, pareciera ser más bien un mito que una realidad. La incidencia de eventos tromboembólicos derivados de la liberación de mediadores inflamatorios y pro-trombóticos desde el anexo, una vez destorcido, no parece tener sustento en la literatura (4). De hecho la ocurrencia de un tromboembolismo u otro trastorno de la coagulación con riesgo vital es menor al 0,2% (18).

En relación al riesgo oncológico del tumor subyacente, tal como lo mostramos en la Tabla I, la mayoría de los casos obedece a una causa benigna (ej. teratoma) y la incidencia de cáncer es menor a 4%. Ambos casos, un tumor de bajo potencial maligno y un carcinoma sólido indiferenciado, se presentaron en pacientes premenopáusicas. Series internacionales han mostrado que el riesgo en la edad fértil, sería aún menor (1 a 3 %) (19-21). Sin embargo, dicho riesgo sería significativamente mayor en la menopausia (hasta un 22%) (22). Es por ello que resulta perentorio, en pacientes posmenopáusicas afectadas por una torsión originada en un tumor, el contar con estudio biopsico de la lesión. Sólo en esta condición pareciera justificable la anexectomía a fin de extirpar la lesión de manera intacta y evitar una diseminación accidental. El argumento de

la compensación por parte del otro ovario, no es aceptable en la actualidad. Debe recordarse que patologías que afectan a un ovario (ej. teratoma) pueden afectar al otro que aparenta ser normal, así también, la torsión puede afectar ovarios normales sin tumor coexistente y ocurrir en el remanente en el futuro (23-25). Esto resulta particularmente relevante cuando la torsión ocurre en la perimenarquia o adolescencia (26,27).

Un factor predisponente a la torsión es la coexistencia de lesiones anexiales que aumentan el volumen y peso del anexo así como también su movilidad (14). En nuestra serie, observamos una asociación entre torsión y la presencia de un tumor benigno del ovario. Tal como lo mostramos en la Tabla I, frecuente fue la presencia de un quiste seroso, teratoma o cuerpo lúteo asociado a la torsión. Así también se encontraron casos de quiste paramesonéfrico e hidrosalpinx. Por tanto pacientes que presentan lesiones anexiales de aspecto benigno, con síntomas esporádicos, en particular dolor, deben ser consideradas como potenciales pacientes sufriendo de torsión anexial intermitente y por ello tributarias de exploración quirúrgica electiva (28-34).

Tanto el enfrentamiento diagnóstico como terapéutico de la torsión anexial presentan dificultades que requieren de la intervención de un especialista con alto índice de sospecha y que de manera oportuna tome la decisión correcta sobre el momento y la terapia a aplicar. Dado que los signos, síntomas y exámenes no permiten establecer de manera precisa dicho diagnóstico, resulta evidente que frente a la duda se privilegia la exploración quirúrgica a fin de salvar el anexo comprometido (4,14). Si analizamos la historia clínica, un elemento que debe hacernos sospechar una torsión anexial es el inicio agudo del cuadro de dolor (habitualmente 50% de los casos), localizado a un lado de la pelvis, usualmente acompañado de sensación nauseosa y vómitos (70% de los casos) y habitualmente sin fiebre asociada (35,36). Es importante destacar que la ausencia de este cuadro no descarta dicha posibilidad. Tal como lo vimos en nuestra serie, en tres casos la torsión del anexo fue un hallazgo al momento de la cirugía. En el examen clínico lo habitual es encontrar empastamiento mal definido y dolor a la palpación lateral al útero y dolor a la presión ipsilateral en el fondo vaginal. Si hay un tumor asociado, de suficiente tamaño, es posible palpar una tumoración dolorosa. Sin embargo, el dolor generalizado en la pelvis no descarta la torsión (14).

En cuanto a los exámenes complementarios, la mayor contribución está en la imagenología. Los exámenes de laboratorio poco contribuyen al

diagnóstico de torsión, más bien son útiles en el diagnóstico diferencial del algia pelviana aguda (37). Ante la sospecha de torsión anexial, es imprescindible realizar una ultrasonografía pelviana (abdominal o vaginal) (14). Su mayor utilidad está en encontrar un anexo aumentado de tamaño, en el cual la manipulación propia del examen evoca el dolor (38). Es usual que el anexo torcido mida más de 4 cm y que coexista un tumor. De hecho la torsión sería más común cuando el tumor o quiste mide 8 a 12 cm (39). En nuestra serie, el diámetro promedio del anexo afectado fue  $7,8 \pm 3,7$  cm estimado por imágenes. Otro elemento ecográfico sugerente de torsión, recientemente descrito, es el signo del torbellino (whirlpool sign), visible cuando hay torsión aislada de la trompa o del ovario (40,41). Asociar a la ultrasonografía el doppler color, puede ser una herramienta útil si está alterado (valor predictivo positivo 100%). Sin embargo, su normalidad no descarta la torsión. Ello se explica porque el doppler sólo puede mostrar obstrucción al flujo arterial y no venoso. Es este último elemento el que explica el estado habitual del ovario o anexo torcido, violáceo o negruzco, con el cual se encuentra el cirujano. Un ovario en que predomina el edema y la hemorragia, más que la isquemia. Incluir una tomografía o resonancia como parte del estudio, no resulta costo/efectivo salvo cuando se solicita como parte del estudio de urgencia del algia pelviana aguda. Ambos exámenes pueden demostrar lesiones anexiales y orientar sobre su origen etiológico. Es importante señalar, que ante el diagnóstico realizado primariamente por dichos métodos, tampoco se justifica realizar una ultrasonografía para confirmar los hallazgos (42-45). Frente a la sospecha clínica de torsión anexial, particularmente en mujeres en edad fértil, es perentorio confirmar el diagnóstico mediante cirugía de urgencia (14,46). Mientras mayor sea el tiempo de evolución, mayor será a probabilidad de que el cirujano encuentre un anexo que por su aspecto lo haga preferir equivocadamente la cirugía radical, basado en su sospecha de anexo irreversiblemente comprometido (4,14). Huchon y cols (46), han establecido un score predictivo donde 5 factores independientemente predijeron una torsión. Así la concurrencia de dolor lumbar o pelviano unilateral, con una duración del cuadro de menos de 8 horas, asociado a vómitos, en ausencia de leucorrea o metrorragia y un tumor anexial de más de 5 cm a la ultrasonografía tiene una certeza diagnóstica de torsión anexial de 75% (46). Por ello la exploración quirúrgica de urgencia es mandatoria si se pretende preservar el anexo. En nuestra serie, no

logramos establecer una clara relación entre tiempo transcurrido y la elección de la anexectomía. Fue claro que primó la edad de la paciente, la impresión del cirujano y la coexistencia de tumor al momento de elegir la extirpación versus la conservación del anexo. Es claro que confiar en la impresión del cirujano es un error y no debe formar parte del algoritmo de decisión, salvo que el anexo ya se encuentre evidentemente desprovisto de irrigación (desprendido del infundíbulo).

Tradicionalmente el abordaje quirúrgico de elección para las urgencias ginecológicas ha sido la laparotomía. Sin embargo, los avances en los métodos menos invasivos, esto es la laparoscopia, hacen cada vez más seguro e indicado el elegir esta alternativa en dicho escenario. Esta vía de abordaje permite certificar el diagnóstico y a la vez realizar el tratamiento de la torsión (39). En esta serie demostramos que las pacientes operadas por laparoscopia tuvieron una evolución similar o mejor comparadas con aquellas operadas por laparotomía. No hubo diferencias significativas en tiempo operatorio. Si hubo diferencias en la intervención realizada, siendo más frecuente la cirugía conservadora en las pacientes operadas por laparoscopia (51,4% vs 7,1%). Ello se explica en parte por el menor tamaño de las lesiones abordadas por laparoscopia. Un beneficio adicional de la laparoscopia es la recuperación más rápida, ello queda refrendado en nuestra serie por el hecho de que la estadía hospitalaria fue menor en el grupo operado por laparoscopia (2 vs 4 días, T test  $p < 0,05$ ). Estos resultados son concordantes con series internacionales donde se ha demostrado el beneficio del uso de la laparoscopia en esta condición (47,48).

Un último elemento a considerar es que hacer al momento de confirmar la torsión en la cirugía. Es claro que debe privilegiarse la cirugía conservadora. Ello implica la detorsión del anexo afectado (13,15,17). Complementar con la tumorectomía o quistectomía solo se justifica si no hay gran edema y hemorragia del ovario, ya que en su presencia dicho intento puede terminar en una anexectomía producto de la fragilidad del tejido y sangrado difícil de controlar. En nuestra serie en 14 de los casos, la condición del anexo permitió realizar la quistectomía. Ello dado la precocidad con la cual se abordó la urgencia. En el resto solo se realizó la detorsión y/o aspiración del contenido en su interior. En cuanto a realizar pexia del anexo torcido, ella no se justifica a menos que exista una alteración anatómica, tal es el caso de un ligamento uteroovárico excesivamente elongado que predisponga a la torsión y a la recurrencia (49-51).

## CONCLUSIONES

La torsión anexial continúa siendo una urgencia prevalente. Constituye un desafío diagnóstico y terapéutico. Ante la sospecha es imperativo realizar un laparoscopia de urgencia a fin de confirmar el diagnóstico. Es evidente que confiar en la impresión del cirujano a fin de definir la viabilidad del anexo comprometido constituye un error. Ello es validado por nuestros resultados y lo publicado por otros grupos (36). Por tanto cada vez que sea posible debe conservarse el ovario. Esta cirugía debe ser realizada idealmente por ginecólogos con entrenamiento laparoscópico, puesto que tal condición aumenta la probabilidad de un manejo conservador (52).

## BIBLIOGRAFÍA

- Houry D, Abbott JT. Ovarian torsion: a fifteen-year review. *Ann Emerg Med* 2001;38(2):156-9.
- Anteby SO, Schenker JG, Polishuk WZ. The value of laparoscopy in acute pelvic pain. *Ann Surg* 1975;181(4):484-6.
- Hibbard LT. Adnexal torsion. *Am J Obstet Gynecol* 1985;152(4):456-61.
- Oelsner G, Shashar D. Adnexal torsion. *Clin Obstet Gynecol* 2006;49(3):459-63.
- Cass DL. Ovarian torsion. *Semin Pediatr Surg* 2005;14(2):86-92.
- White M, Stella J. Ovarian torsion: 10-year perspective. *Emerg Med Australas* 2005;17(3):231-37.
- Nichols DH, Julian PJ. Torsion of the adnexa. *Clin Obstet Gynecol* 1985;28(2):375-80.
- Levy T, Dicker D, Shalev J, Dekel A, Farhi J, Peleg D, Ben-Rafael Z. Laparoscopic unwinding of hyperstimulated ischaemic ovaries during the second trimester of pregnancy. *Hum Reprod* 1995;10(6):1478-80.
- Mage G, Canis M, Manhes H, Pouly JL, Bruhat MA. Laparoscopic management of adnexal torsion. A review of 35 cases. *J Reprod Med* 1989;34(8):520-4.
- Oelsner G, Bider D, Goldenberg M, Admon D, Mashiach S. Long-term follow-up of the twisted ischemic adnexa managed by detorsion. *Fertil Steril* 1993;60(6):976-9.
- Oelsner G, Cohen SB, Soriano D, Admon D, Mashiach S, Carp H. Minimal surgery for the twisted ischaemic adnexa can preserve ovarian function. *Hum Reprod* 2003;18(12):2599-602.
- Pansky M, Abargil A, Dreazen E, Golan A, Bukovsky I, Herman A. Conservative management of adnexal torsion in premenarchal girls. *J Am Assoc Gynecol Laparosc* 2000;7(1):121-4.
- Shalev E, Bustan M, Yarom I, Peleg D. Recovery of ovarian function after laparoscopic detorsion. *Hum Reprod* 1995;10(11):2965-6.
- Huchon C, Fauconnier A. Adnexal torsion: a literature review. *Eur J Obstet Gynecol Reprod Biol* 2010;150(1):8-12.
- Eckler K, Laufer MR, Perlman SE. Conservative management of bilateral asynchronous adnexal torsion with necrosis in a prepubescent girl. *J Pediatr Surg* 2000;35(8):1248-51.
- Shalev E, Peleg D. Laparoscopic treatment of adnexal torsion. *Surg Gynecol Obstet* 1993;176(5):448-50.
- Shalev J, Goldenberg M, Oelsner G, Ben-Rafael Z, Bider D, Blankstein J, Mashiach S. Treatment of twisted ischemic adnexa by simple detorsion. *N Engl J Med* 1989;321(8):546.
- McGovern PG, Noah R, Koenigsberg R, Little AB. Adnexal torsion and pulmonary embolism: case report and review of the literature. *Obstet Gynecol Surv* 1999;54(9):601-8.
- Argenta PA, Yeagley TJ, Ott G, Sondheimer SJ. Torsion of the uterine adnexa. Pathologic correlations and current management trends. *J Reprod Med* 2000;45(10):831-6.
- Yen CF, Lin SL, Murk W, Wang CJ, Lee CL, Soong YK, Arici A. Risk analysis of torsion and malignancy for adnexal masses during pregnancy. *Fertil Steril* 2009;91(5):1895-902.
- Yen ML, Chen CA, Huang SC, Hsieh CY. Laparoscopic cystectomy of a twisted, benign, ovarian teratoma in the first trimester of pregnancy. *J Formos Med Assoc* 2000;99(4):345-7.
- Eitan R, Galoyan N, Zuckerman B, Shaya M, Shen O, Beller U. The risk of malignancy in post-menopausal women presenting with adnexal torsion. *Gynecol Oncol* 2007;106(1):211-4.
- Beaunoyer M, Chapdelaine J, Bouchard S, Ouimet A. Asynchronous bilateral ovarian torsion. *J Pediatr Surg* 2004;39(5):746-9.
- Ozcan C, Celik A, Ozok G, Erdener A, Balik E. Adnexal torsion in children may have a catastrophic sequel: asynchronous bilateral torsion. *J Pediatr Surg* 2002;37(11):1617-20.
- Wittich AC. Adnexal torsion presenting as an acute abdomen in a patient with bilateral cystic teratoma of the ovary. *J Am Osteopath Assoc* 2002;102(4):231-3.
- Silja A, Gowri V. Torsion of a normal ovary in the third trimester of pregnancy: a case report. *J Med Case Reports* 2008;2:378.
- Takeda A, Manabe S, Hosono S, Nakamura H. Laparoscopic surgery in 12 cases of adnexal disease occurring in girls aged 15 years or younger. *J Minim Invasive Gynecol* 2005;12(3):234-40.
- Wang PH, Yuan CC, Chao HT, Shu LP, Lai CR. Isolated tubal torsion managed laparoscopically. *J Am Assoc Gynecol Laparosc* 2000;7(3):423-7.
- Lurie S, Golan A, Glezerman M. Adnexal torsion with a paraovarian cyst in a teenage girl. *J Am Assoc Gynecol Laparosc* 2001;8(4):597-9.
- Antoniu N, Varras M, Akrivis C, Kitsiou E, Stefanaki S, Salamalekis E. Isolated torsion of the fallopian tube: a case report and review of the literature. *Clin Exp Obstet Gynecol* 2004;31(3):235-8.
- Chan SC, Yuen PM. Torsion of a paraovarian myoma in a teenage woman. *J Am Assoc Gynecol Laparosc* 2004;11(1):96-8.
- Kostov M, Mijovic Z, Mihailovic D. Giant paraovarian cyst in a child complicated with torsion. *Vojnosanit Pregl* 2008;65(11):843-6.



33. Comerci JT Jr, Licciardi F, Bergh PA, Gregori C, Breen JL. Mature cystic teratoma: a clinicopathologic evaluation of 517 cases and review of the literature. *Obstet Gynecol* 1994;84(1):22-8.
  34. Bottomley C, Bourne T. Diagnosis and management of ovarian cyst accidents. *Best Pract Res Clin Obstet Gynaecol* 2009;23(5):711-24.
  35. Abbott J. Pelvic pain: lessons from anatomy and physiology. *J Emerg Med* 1990;8(4):441-7.
  36. Mazouni C, Bretelle F, Menard JP, Blanc B, Gamez M. Diagnosis of adnexal torsion and predictive factors of adnexal necrosis. *Gynecol Obstet Fertil* 2005;33(3):102-6.
  37. Kruszka PS, Kruszka SJ. Evaluation of acute pelvic pain in women. *Am Fam Physician* 2010;82(2):141-7.
  38. Warner MA, Fleischer AC, Edell SL, Thieme GA, Bundy AL, Kurtz AB, James AE Jr. Uterine adnexal torsion: sonographic findings. *Radiology* 1985;154(3):773-5.
  39. McWilliams GD, Hill MJ, Dietrich CS 3rd. Gynecologic emergencies. *Surg Clin North Am* 2008;88(2):265-83, vi.
  40. Valsky DV, Esh-Broder E, Cohen SM, Lipschuetz M, Yagel S. Added value of the gray-scale whirlpool sign in the diagnosis of adnexal torsion. *Ultrasound Obstet Gynecol* 2010;36(5):630-4.
  41. Vijayaraghavan SB. Sonographic whirlpool sign in ovarian torsion. *J Ultrasound Med* 2004;23(12):1643-9.
  42. Kalish GM, Patel MD, Gunn ML, Dubinsky TJ. Computed tomographic and magnetic resonance features of gynecologic abnormalities in women presenting with acute or chronic abdominal pain. *Ultrasound Q* 2007;23(3):167-75.
  43. Oto A, Ernst RD, Ghulmiyyah LM, Nishino TK, Hughes D, Chaljub G, Saade G. MR imaging in the triage of pregnant patients with acute abdominal and pelvic pain. *Abdom Imaging* 2009;34(2):243-50.
  44. Singh AK, Desai H, Novelline RA. Emergency MRI of acute pelvic pain: MR protocol with no oral contrast. *Emerg Radiol* 2009;16(2):133-41.
  45. Yilmaz E, Usal C, Kovanlikaya A, Karabay N. Sonographic and MRI findings in prepubertal adnexal hemorrhagic cyst with torsion. *J Clin Ultrasound* 2001;29(3):200-2.
  46. Huchon C, Staraci S, Fauconnier A. Adnexal torsion: a predictive score for pre-operative diagnosis. *Hum Reprod* 2010;25(9):2276-80.
  47. Cohen SB, Wattiez A, Seidman DS, Goldenberg M, Admon D, Mashiach S, Oelsner G. Laparoscopy versus laparotomy for detorsion and sparing of twisted ischemic adnexa. *JLS* 2003;7(4):295-9.
  48. Chapron C, Capella-Allouc S, Dubuisson JB. Treatment of adnexal torsion using operative laparoscopy. *Hum Reprod* 1996;11(5):998-1003.
  49. Crouch NS, Gyampoh B, Cutner AS, Creighton SM. Ovarian torsion: to pex or not to pex? Case report and review of the literature. *J Pediatr Adolesc Gynecol* 2003;16(6):381-4.
  50. Jardon K, Bothschorivili R, Rabischong B, Rivoire C, Nohuz E, Houille C, Pouly JL, Mage G, Canis M. How I perform... an ovariopexy after adnexal torsion. *Gynecol Obstet Fertil* 2006;34(6):529-30.
  51. Weitzman VN, DiLuigi AJ, Maier DB, Nulsen JC. Prevention of recurrent adnexal torsion. *Fertil Steril* 2008;90(5):2018.e1-3.
  52. Bristow RE, Nugent AC, Zahurak ML, Khouzhami V, Fox HE. Impact of surgeon specialty on ovarian-conserving surgery in young females with an adnexal mass. *J Adolesc Health* 2006;39(3):411-6.
-