

Casos Clínicos

Carcinoma linfoepitelial del cuello uterino

Raúl Barrero P.¹, Gladys García M.², Carolina Navia C.^a, Vicente Painel P.¹, René Rivera Z.¹, Paula Bustos P.¹

¹Servicio de Ginecología y Obstetricia, Unidad de Oncología Ginecológica; ²Servicio de Anatomía Patológica, Hospital Félix Bulnes C. Santiago, Chile.

^aAlumna, Escuela de Medicina, Universidad Mayor, Santiago, Chile.

RESUMEN

El cáncer linfoepitelial del cuello uterino es excepcional en nuestro continente, el propósito de la presente publicación es evaluar la etiología, diagnóstico y tratamiento de un caso clínico. El estudio anátomo-patológico ofreció ciertas dificultades, por lo que se recurrió a la inmunohistoquímica para hacer el diagnóstico diferencial con el carcinoma epidermoide, el carcinoide de células grandes y el linfoma anaplásico. El compromiso del virus de Epstein-Barr y el virus del Papiloma Humano, con el cáncer linfoepitelial, no fueron concluyentes. Se encontró tinción positiva granular en el citoplasma de células epiteliodeas aisladas en relación al primero, e indicios de daño coilocítico en el epitelio pavimentoso en relación al segundo. La enfermedad se presentó como lesión única sangrante en el labio anterior del cuello uterino. El tratamiento fue quirúrgico con erradicación completa, lo que favorece el pronóstico.

PALABRAS CLAVE: *Carcinoma linfoepitelial del cuello uterino*

SUMMARY

Linfoepithelial cancer of the cervix is exceptional in our continent. The purpose of this publication is to evaluate the etiology, diagnosis and treatment. Anatomical and pathological study offered certain difficulties; immunohistochemistry was used to make the differential diagnosis with squamous carcinoma, large cell carcinoid and anaplastic lymphoma. Compromise of Epstein - Barr virus and virus of Human Papilloma, with linfoepithelial cancer, were not conclusive. We found positive granular staining in the cytoplasm of isolated epithelioid cells in relation to the first virus and koilocytic damage of the squamous epithelium in regard to the second. The disease was presented as unique, bloody injury, in the anterior lip of the cervix. The treatment was surgical with complete eradication, which favors the prognosis.

KEY WORDS: *Lymphoepithelioma like carcinoma of the uterine cervix*

INTRODUCCIÓN

El carcinoma linfoepitelial (CLE) del cuello uterino, es una rara variedad histopatológica del cáncer escamoso (1,2,3). Fue descrito por primera vez por Hamazaki en 1968. Representa el 0,7% de todas

las neoplasias malignas del cuello uterino en los países occidentales y el 5,5% en los países asiáticos (3). También se ha descrito el CLE en la vulva, vagina y endometrio (2).

Se ha propuesto como agente causal del CLE del cérvix, al virus Epstein-Barr (EB), partiendo de

la premisa que este virus está relacionado con el CLE de la nasofaringe, glándula salival, pulmón, timo y estómago (4,5,6,7)

En los países asiáticos la asociación del virus EB y el CLE del cuello uterino es del 75%, no encontrándose esta relación en publicaciones hechas en mujeres caucásicas (8,9). No se ha podido establecer la asociación del virus papiloma humano (VPH) con el CLE del cuello uterino (10,11,12).

El CLE histológicamente, se caracteriza por una agrupación de células tumorales epitelioides grandes, rodeados de un infiltrado inflamatorio linfocitario (3,5). El principal síntoma de alarma de esta patología es la sinusorragia (6).

El objetivo de esta comunicación es presentar la rareza del caso y el manejo practicado.

Caso clínico

Mujer de 39 años, múltipara de dos, con antecedente de una cesárea, que es referida el 30 de marzo de 2010 a la Unidad de Oncología Ginecológica del Hospital Félix Bulnes, con PAP alterado: "Probable lesión intraepitelial de alto grado o cáncer in situ". El examen ginecológico revela cuello uterino con lesión sangrante en labio anterior. Cuerpo del útero de volumen normal. En regiones anexiales no se palpan masas, siendo sensible el izquierdo. Parametrios libres.

El estudio colposcópico evidencia una zona friable de dos centímetros de diámetro en el labio anterior del cuello uterino. Se toma biopsias del exocérvix y del canal cervical. Ambas muestras corresponden a mucosa endocervical con inflamación crónica severa y desarrollo de carcinoma pavimentosos no queratinizado de células grandes, moderadamente diferenciado. No se solicitó tipificación del VPH, observándose daño citológico colocítico en la neoplasia intra epitelial.

Con el diagnóstico preoperatorio de cáncer de cuello uterino etapa I B1, el 27 de septiembre de 2010, se interviene quirúrgicamente con anestesia general. Se coloca a la paciente en posición de litotomía, para infiltración de isosulfan al 1%, en la submucosa paracervical, luego en decúbito dorsal se realiza laparotomía supra-infra umbilical. Previa exploración de cavidad abdomino pelviana, se extirpan tres ganglios centinelas, teñidos de azul, ubicados en el tercio inferior de los vasos ilíacos externos derechos, informados sin malignidad. Se prosigue con histerectomía radical, linfoadenectomía pelviana bilateral y anexectomía izquierda, más pexia del ovario derecho para eventual radioterapia. En el post operatorio inmediato se presentó

una anemia moderada y retención urinaria transitoria. Se concede el alta médica al sexto día, en buenas condiciones.

La biopsia diferida informa: 3 linfonodos centinelas con histiocitosis reactiva sin evidencia de tumor. Grupo ganglionar pelviano derecho: 19 linfonodos, negativos para tumor. Grupo ganglionar pelviano izquierdo: 10 linfonodos negativos para tumor. Cuello uterino se procesa como cono; los hallazgos corresponden a nidos y pequeñas sabanas de células tumorales epitelioides grandes, con núcleo y nucléolos prominentes, insertos en un denso infiltrado inflamatorio linfocitario (Figura 1). La lesión infiltrante está ubicada en el labio anterior y mide 11 x 9 mm. Se observa cáncer in situ de 6 mm de diámetro en el labio posterior. Parametrios, vagina, anexo izquierdo, sin evidencia de cáncer.

El diagnóstico histológico post operatorio fue: tumor maligno infiltrante pobremente diferenciado del labio anterior del cuello uterino. Carcinoma epidermoide in situ del labio posterior del cuello uterino. Linfonodos pelvianos reactivos inespecíficos.

Por las características del tumor infiltrante, se solicita estudio inmunohistoquímico (IHQ) para el diagnóstico etiológico de tumor pobremente diferenciado para establecer diagnóstico diferencial entre cáncer epidermoide, carcinoide de células grandes y linfoma cervical anaplásico. Se obtuvo: 1. Citoqueratina (AE 1-AE 3) positiva en el 10% de las células tumorales epitelioides. 2. Antígeno leucocitario común positivo en el 100% de las células acompañantes del tumor. Se encontró sospecha de compromiso del VEB por la presencia de tinción granular en el citoplasma de células epitelioides aisladas (Figura 2). Los hallazgos morfológicos, sumados a los del estudio inmunohistoquímicos apoyan el diagnóstico definitivo de carcinoma cervical escamoso, variedad linfoepitelial.

El Comité Oncológico, después de revisar la literatura y evaluar el caso, consideró que la cirugía fue el tratamiento adecuado y suficiente. El tiempo de seguimiento de la paciente es de 26 meses, sin recidiva local, con 2 Papanicolaou negativos.

DISCUSIÓN

El cáncer cérvico-uterino es una enfermedad muy frecuente en los países sudamericanos, está relacionado con el HPV, de hecho este virus está presente en el 93% de los casos. Sin embargo, necesitan la acción conjunta de otros factores de riesgo, como la conducta sexual, el tabaquismo, la inmunosupresión, las enfermedades de transmisión sexual y otros de menor relevancia (6).

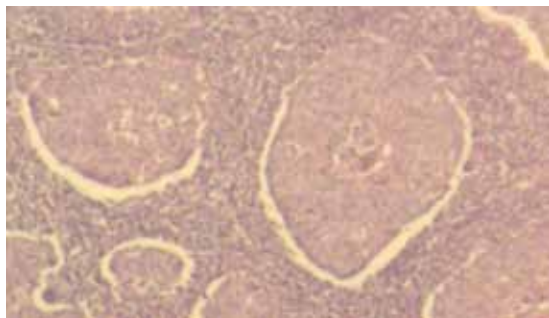


Figura 1. Células tumorales epiteloideas en denso infiltrado inflamatorio.

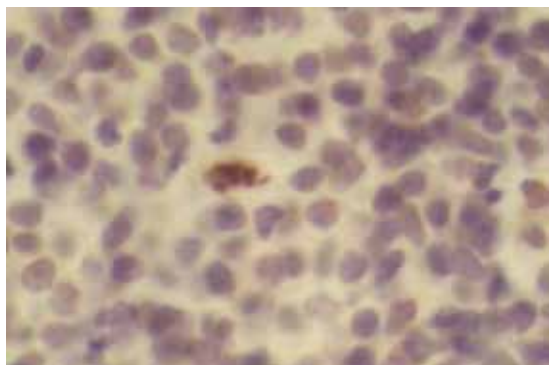


Figura 2. Tinción (+) en citoplasma de célula tumoral para virus Epstein-Barr.

El tipo histológico más frecuente del cáncer cervicouterino es el epidermoide (70%), con sus variedades histológicas: verrucoso, condilomatoso, papilar escamoso y el linfoepitelial (13).

El CLE del cuello uterino es raro en nuestro continente, no se han reportado publicaciones nacionales, por lo tanto el manejo de esta variedad se hace de acuerdo a protocolos establecidos para el cáncer de cuello uterino común (6).

La enfermedad habitualmente se presenta como lesión sangrante del cuello uterino, en forma de pólipo o tumoración, siendo el síntoma más llamativo el sangrado genital (14). La genitorragia es motivo de consulta precoz, lo que favorece el diagnóstico de la enfermedad en etapas tempranas (14).

El diagnóstico de nuestro caso se hizo por colposcopia, biopsia dirigida y conización. El tratamiento definitivo fue la histerectomía tipo Wertheim-Meigs, más linfadenectomía pelviana, sugerido por pocos autores (2,10,14). El estudio histopatológico de la pieza operatoria nos llevó a formular

el diagnóstico de "tumor maligno infiltrante pobremente diferenciado". Dentro de los diagnósticos diferenciales se plantearon: carcinoma epidermoide, carcinoide de células grandes y linfoma anaplásico.

La IHQ nos confirmó que el componente maligno representado por células grandes anaplásicas, las que tuvieron tinción positiva para citoqueratina y negativa para el antígeno leucocitario común, demostrando su naturaleza epitelial y no linfoide. En cambio, la segunda población celular de características histológicas no tumoral, fueron antígeno leucocitario común positivo descartando carcinoide y apoyando definitivamente la etiología de CLE.

Al revisar la experiencia internacional, respecto a la etiología de este tumor específico, se menciona dos poblaciones de mujeres particulares portadoras de CLE: una asiática que claramente tiene una asociación con el virus de EB (15), a diferencia de una población occidental y caucásica que no ha evidenciado esta tendencia, por el contrario, mantiene una asociación con el HPV (16-19).

A nuestra paciente se le efectuó estudio de IHQ con antígeno común específico para virus EB, presentando tinción citoplasmática débil a moderada en una célula epiteloidea, que por falta de control externo, casuística y experiencia, fue considerado, no concluyente. La confirmación del HPV fue histológica. El tumor presentaba componente preinvasor de alto grado e in situ, que se relacionaban con signos clásicos de daño celular tipo coilocítico, visto en infecciones por HPV (3,10). La biopsia diferida demostró la erradicación completa de la enfermedad, no encontrándose metástasis ganglionar, por lo que no requiere radio ni quimioterapia (6).

Pensamos que el tratamiento inicial del cáncer debe ser el correcto, lo contrario constituye una desventaja para el pronóstico. La presencia de neoplasia en los bordes quirúrgicos de la pieza operatoria y ganglios comprometidos son causa de recidiva. El CLE del cuello uterino tiene un buen pronóstico, después del tratamiento quirúrgico (17,20), siendo la sobrevida a los cinco años de 80% (6). El tiempo de seguimiento de nuestra paciente es de 26 meses, no encontrándose recidiva local.

REFERENCIAS

1. Frumovitz M. Invasive cervical cancer: Epidemiology, risk factors, clinical manifestations, and diagnosis. UpToDate 2011.
2. Kaul R, Gupta N, Sharma J, Gupta S. Lymphoepithelioma like carcinoma of the uterine cervix. J Cancer Res Ther 2009;5:300-1.
3. Bais AG, Kooi S, Teune TM, Ewing PC, Ansink AC. Lymphoepithelioma-like carcinoma of the uterine cervix: absence of Epstein-Barr virus, but presence of a

- multiple human papilloma virus infection. *Gynecol Oncol* 2005;97:716-8.
4. López-Ríos F, San Miguel P, Bellas C, Ballestín C, Lucía Hernández L. Lymphoepithelioma-like carcinoma of the uterine cervix. A case report studied by in situ hybridization and polymerase chain reaction for Epstein-Barr virus. *Arch Pathol Lab Med* 2000;124:746-7.
 5. Kurman RJ, Elleson LH, Ronnett BM. Carcinoma and other tumors of the cervix. *Dodrecht Heidelberg* (eds). En: *Blaustein's Pathology of the Female Genital Tract*. 6ta.ed. NewYork: Editorial Springer, 2011;272-3.
 6. Nazzal O, Suárez E, San Martín R. Cáncer de cuello Uterino En: Eghon Guzmán. *Selección de Temas en Gineco-Obstetricia*. 1ª ed. Santiago: Editorial Plubim-pact 2005;531-51.
 7. Tang W, Morgan DR, Meyers MO, Dominguez RL, Martínez E, Kakudo K, Kuan PF, Banet N, Muallem H, Woodward K, Speck O, Gulley ML. Epstein-Barr virus infected gastric adenocarcinoma expresses latent and lytic viral transcripts and has a distinct human gene expression profile. *Infect Agent Cancer* 2012;28:7(1):21.
 8. Mori T, Sawada M, Matsuo S, Kuroboshi H, Tatsumi H, Iwasaku K, Kitawaki J. Lymphoepithelial-like carcinoma of the uterine cervix; a case report. *Eur J Gynaecol Oncol* 2011;32:325-7.
 9. Abu-Rustum NR, Tal MN, DeLair D, Shih K, Sonoda Y. Radical abdominal trachelectomy for stage IB1 cervical cancer at 15-week gestation. *Gynecol Oncol* 2010;116:151-2.
 10. Chao A, Tsai CN, Hsueh S, Lee LY, Chen TC, Huang SL, Chao FY, Lai CH. Does Epstein-Barr virus play a role in lymphoepithelioma-like carcinoma of the uterine cervix? *Int J Gynecol Pathol* 2009;28:279-85.
 11. Takai N, Nakamura S, Goto K, Hayashita C, Kira N, Urabe S, Narahara H, Matsumoto H. Lymphoepithelioma-like carcinoma of the uterine cervix. *Arch Gynecol Obstet* 2009;280:725-7.
 12. Kohrenhagen N, Eck M, Höller S, Dietl J. Lymphoepithelioma-like carcinoma of the uterine cervix: absence of Epstein-Barr virus and high-risk human papilloma virus infection. *Arch Gynecol Obstet* 2008; 277(2):175-8.
 13. Schmidt D, Horn LC, Kommos F. Histopathology of squamous cell carcinoma and adenocarcinoma of the uterine cervix. *Pathologe* 2005;26:255-61.
 14. El Hossini Soua A, Trabelsi A, Laarif M, Mutijima E, Sriha B, Mokni M, Korbi S. Lymphoepithelioma-like carcinoma of the uterine cervix: case report. *J Gynecol Obstet Biol Reprod (Paris)* 2004;33(1 Pt 1):47-50.
 15. Martorell MA, Julian JM, Calabuig C, García-García JA, Pérez-Vallés A. Lymphoepithelioma-like carcinoma of the uterine cervix. *Arch Pathol Lab Med* 2002;126:1501-5.
 16. Saylam K, Anaf V, Fayt I, Noel JC. Lymphoepithelioma-like carcinoma of the cervix with prominent eosinophilic infiltrate: an HPV-18 associated case. *Acta Obstet Gynecol Scand* 2002;8:564-6.
 17. Al-Nafussi AI, Monaghan H. Squamous carcinoma of the uterine cervix with CIN 3-like growth pattern: An under-diagnosed lesion. *Int J Gynecol Cancer* 2000;10:95-99.
 18. Noel J, Lespagnard L, Fayt I, Verhest A, Dargent J. Evidence of human papilloma virus infection but lack of Epstein-Barr virus in lymphoepithelioma-like carcinoma of uterine cervix: report of two cases and review of the literature. *Hum Pathol* 2001;32:135-8.
 19. Skinner NE, Horowitz RI, Majmudar B. Lymphoepithelioma-like carcinoma of the uterine cervix. *South Med J* 2000;93:1024-7.
 20. Rettenmaier MA, Goldstein BH, Stallman JM, Brown JV 3rd, Micha JP. Lymphoepithelial carcinoma of the cervix: review and treatment course. *J Gynecol Surgery* 2005;21:185-8.
-