

Casos Clínicos

Hematoma hepático subcapsular en el puerperio

Belén Carazo H.¹, Manuel Ángel Romero C.¹, Cristina Puebla M.², Amelia Sanz M.², Beatriz Rojas P.³

¹Servicio de Obstetricia y Ginecología, ²Servicio de Radiología, Hospital Clínico Universitario Lozano Blesa, Zaragoza, España. ³Servicio de Obstetricia y Ginecología, Hospital Comarcal de Barbastro, Huesca, España.

RESUMEN

El hematoma hepático subcapsular es una complicación infrecuente y grave durante la gestación o el período puerperal. Esta patología generalmente se relaciona con preeclampsia o síndrome de HELLP. Su diagnóstico debe confirmarse por tomografía axial computarizada. La precocidad del diagnóstico y tratamiento es importante para evitar la ruptura del hematoma.

PALABRAS CLAVE: *Hematoma hepático, preeclampsia, síndrome de HELLP*

SUMMARY

Subcapsular hepatic hematoma is a rare and severe complication during pregnancy or postpartum period. This condition is usually related to preeclampsia or HELLP syndrome. Its diagnosis must be confirmed by abdominal computed tomography. An early diagnosis and treatment are important to avoid hematoma rupture.

KEY WORDS: *Liver hematoma, preeclampsia, HELLP syndrome*

INTRODUCCIÓN

El hematoma subcapsular hepático es una complicación gestacional o puerperal excepcional. Se relaciona con situaciones clínicas como la preeclampsia grave y el síndrome de HELLP o con otros factores de riesgo como convulsiones, trabajo de parto, traumatismos, enfermedad hepática preexistente. Los casos asociados a factores de riesgo distintos de la preeclampsia son escasos (1,2). Si la rotura hepática sucede en el curso de un síndrome de HELLP se ha descrito una mortalidad materna que alcanza el 30-40%, especialmente en mujeres de edad avanzada y múltiparas (3).

El objetivo de esta comunicación es presentar el diagnóstico, manejo y tratamiento de un caso de hematoma subcapsular hepático en el puerperio.

Caso clínico

Secundigesta nulípara, cesárea anterior por no progresión de parto, y sin antecedentes médicos de interés, que acude a nuestro centro por dinámica uterina a las 41 semanas y 3 días de gestación. Evolución del embarazo sin incidencias. La exploración cervical revela Bishop 0. La tensión arterial al ingreso era 135/76. La monitorización fetal objetiva repetidas desaceleraciones de la frecuencia cardíaca fetal en ausencia de dinámica uterina. Se realiza cesárea urgente por riesgo de pérdida de bienestar fetal. Recién nacido vivo, masculino, 3.130 gramos, Apgar 4-7. Al extraer la placenta se observa un nudo verdadero de cordón umbilical. La cesárea cursa sin incidencias. El recién nacido es ingresado en la Unidad de Cuidados Intensivos

Neonatal con evolución posterior adecuada y buena recuperación.

Al cuarto día postcesárea presenta cifras de tensión arterial mayores de 150/100, proteinuria y edema de extremidades inferiores y dolor abdominal en hipocondrio derecho. La exploración ginecológica, la exploración ultrasónica vaginal y abdominal es normal. El estudio de imágenes abdominal no presenta alteraciones. La analítica muestra una disminución de los valores de hemoglobina y hematocrito de 11 g/dL y 32,1% en el postoperatorio, a 8,9 g/dL y 26% a los cuatro días postcesárea. El resto de valores de hemograma, estudio de coagulación y analítica bioquímica (incluyendo transaminasas) son normales.

Al quinto día postcesárea se indica tratamiento antihipertensivo con alfametildopa 250 mg cada 8 horas, dado que las cifras de tensión arterial continúan elevadas. La paciente persiste con dolor en hipocondrio derecho y fiebre de 38,2°C. La anamnesis y el examen físico no permiten localizar el origen del cuadro febril. En la analítica general se objetiva nueva disminución de hemoglobina (7,8 g/dL) y hematocrito (22,9%). Leucocitos 11.800 mil/mm³. Neutrófilos 72%. El resto de los valores de analítica son normales. Se transfunden 2 unidades de concentrados de hemáties. La hemoglobina y hematocrito post-transfusión son 9,7 g/dL y 28,8%, respectivamente.

Al sexto día postcesárea, la tensión arterial aparece bien controlada con el tratamiento. Sin embargo, ante la persistencia de fiebre y dolor abdominal, se realiza un TAC abdominopélvico (Figura 1). Se observa imagen de 36 x 22 mm con densidad y atenuación similar a tejido blando que se localiza entre la punta hepática, el ángulo hepático del colon y la pared abdominal y cuyo diagnóstico probable fue de hematoma hepático subcapsular. El Servicio de Cirugía General aconseja conducta expectante con cobertura antibiótica de amplio espectro (Imipenem).

Al séptimo día postcesárea persiste el dolor abdominal y el cuadro febril. Se realiza TAC de control por sospecha de hematoma hepático bajo la cápsula de Glisson, sin evidenciar aumento de tamaño del mismo. Se reevalúa función hepática con resultado normal.

Con el diagnóstico de estabilidad de tamaño del hematoma subcapsular y cuadro febril, el Servicio de Cirugía indica la evacuación del hematoma subcapsular hepático. El Servicio de Radiología Intervencionista realiza el drenaje de la colección confirmando el contenido sanguíneo. Los cultivos de la muestra de sangre evacuada son positivos a *Staphylococcus epidermidis*. Tras la evacuación del hematoma y continuando con el tratamiento antibiótico desaparece el dolor hipocondrial derecho y el cuadro febril. Los controles analíticos son estables respecto a los anteriores. Dada la buena

evolución clínica se decide alta hospitalaria a los 15 días postcesárea. Se realizó nuevo control radiológico a los 6 meses y se objetivó normalidad radiológica, sin observarse la imagen de colección hemática del hígado.

DISCUSIÓN

El hematoma subcapsular hepático es una complicación descrita por Abercrombie en 1844 (4), cuya incidencia varía entre 1/45.000-225.000 embarazos (5). Esta patología se suele asociar a gestaciones con preeclampsia grave o síndrome de HELLP. Los principales factores de riesgo de rotura de hematoma subcapsular son la edad (mayor de 30 años) y la multiparidad (4,6).

La fisiopatología se basa en una disfunción endotelial con depósitos de fibrina intravascular en los sinusoides y espacios periportales. Así, sucede una congestión vascular intrahepática distendiéndose la cápsula de Glisson, para finalmente desembocar en la formación de un hematoma subcapsular (4). El examen histológico de esta patología muestra áreas de parénquima alterado, con áreas de necrosis periportal y laceraciones, y áreas de parénquima normal (7). El desarrollo del hematoma y el tamaño de éste se relacionan sobre todo más con la plaquetopenia que con la alteración de las enzimas hepáticas (4). Atípicamente la paciente de nuestro caso no sufrió plaquetopenia ni incremento de enzimas hepáticas.

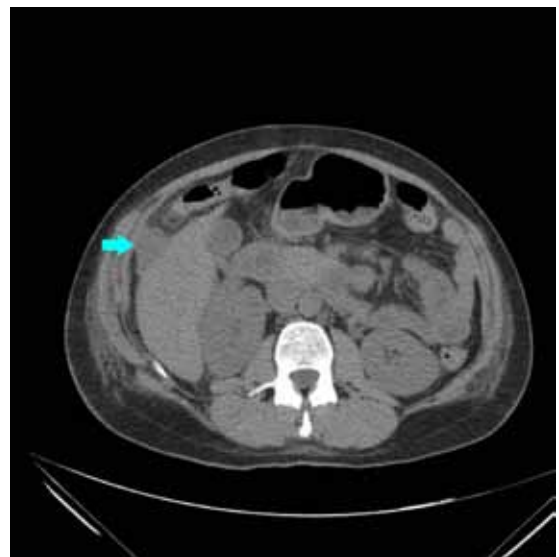


Figura 1. TAC (sexto día): imagen de 36 x 22 mm con densidad y atenuación similar a tejido blando que se localiza entre la punta hepática, el ángulo hepático del colon y la pared abdominal

La localización donde se sitúa el hematoma subcapsular hepático es el lóbulo derecho en el 75% de los casos, el lóbulo izquierdo en el 11% de los casos y ambos lóbulos en el 4% de los casos (6,8).

La clínica de este cuadro es inespecífica en sus manifestaciones. Suele debutar con síntomas gastrointestinales (nauseas, vómitos), y dolor en hipocondrio derecho siendo la epigastralgia el síntoma más común (6,7). Otras posibles manifestaciones clínicas son la hipoventilación en la auscultación de la base pulmonar derecha, disnea, ictericia y/o hepatomegalia (7,9). En nuestro caso, la paciente presentó dolor en hipocondrio derecho persistente.

Para llegar a su sospecha clínica debemos tener en cuenta en primer lugar los factores de riesgo ya que el 80% de los hematomas hepáticos subcapsulares ocurren en el curso de una preeclampsia (7). Por tanto, y sobre todo en el contexto de una paciente que sufre una preeclampsia o un síndrome de HELLP, el conjunto de síntomas inespecíficos anteriormente descritos debería sugerir la posibilidad de la existencia de un hematoma subcapsular.

Una posible complicación del hematoma subcapsular puede ser la ruptura de éste a la cavidad peritoneal. Los datos clínicos que sugieren esta complicación son el dolor en cuadrante superior derecho, distensión abdominal, clínica de irritación peritoneal y en algunos casos, choque hipovolémico grave. La rotura del hematoma requiere la transfusión inmediata de hemoderivados (7) y la exploración quirúrgica.

La prueba de elección para el diagnóstico de esta complicación es el TAC con contraste. Otras pruebas de imagen como la RNM y la ecografía también pueden ser de ayuda. La angiografía selectiva es otra prueba complementaria que puede aportar información y además permite el tratamiento mediante embolización en pacientes seleccionadas.

El tratamiento de los hematomas subcapsulares hepáticos de pequeño tamaño e íntegros, en pacientes hemodinámicamente estables, es expectante, con vigilancia estrecha del estado general, control continuo de las constantes vitales y realización rigurosa de analíticas de control y pruebas complementarias de imagen (4,6). Si no existe rotura del hematoma, a consecuencia del volumen hemático secuestrado y aparece inestabilidad hemodinámica, las posibilidades terapéuticas varían entre la ligadura o embolización de la arteria hepática, agentes hemostáticos, taponamiento (packing) de la zona afecta mediante compresas, mallas o puntos hemostáticos en el hígado, productos hemostáticos e incluso lobectomía hepática (6). Si se produce la rotura del hematoma hepático con signos de hemorragia activa, la técnica más utilizada es el taponamiento con compresas de la zona afecta (3). Por tanto, la cirugía queda indicada en casos de inestabilidad hemodinámica, rotura del hematoma, anemización

continua, aumento del volumen o infección del hematoma (4).

El trasplante hepático es el último escalón terapéutico a considerar si ocurre falla hepática progresiva secundaria al daño hepático o la hemorragia hepática no se puede controlar por los métodos quirúrgicos habituales. En el caso de no disponer de hígado donante, se puede realizar hepatectomía con derivación porto-cava temporal realizándose el trasplante en un segundo tiempo con una fase anti-hepática de 48 horas (6,10). Otras opciones terapéuticas a valorar pueden ser la utilización del factor VIIa recombinante para la hemostasia hepática (5,11).

En el caso reportado, aunque el tamaño y la integridad del hematoma permitió inicialmente adoptar una conducta expectante, finalmente se decidió el drenaje debido al cuadro febril persistente, con rápida mejoría post evacuación.

CONCLUSIÓN

La sospecha clínica, el diagnóstico rápido y un tratamiento multidisciplinar son esenciales para disminuir la morbimortalidad materna. Gracias a los avances científicos, en la actualidad las opciones de tratamiento varían entre la conducta expectante, la embolización de las arterias hepáticas o el tratamiento quirúrgico frente a inestabilidad hemodinámica, objetivación de persistencia de sangrado o incremento del dolor.

REFERENCIAS

1. Quesnel C, Weber A, Mendoza D, Garteiz D. Hematoma hepático espontáneo en embarazo gemelar. *Ginecol Obstet Mex* 2012;80(2):110-4.
2. Pérez Hernández T, Sáez Cantero VC. Hematoma subcapsular hepático. Grave complicación del embarazo. *Revisión Bibliográfica. Medisur* 2010;8(6). Disponible en: www.medisur.sld.cu/index.php/medisur/article/download/1066/7208
3. Arias Verdú MD, Prieto Palomino MA, Curiel Balseira E, Mora Ordóñez J, Hernández Sierra B, Muñoz Bono J. Rotura espontánea hepática en el síndrome HELLP. *MEDICRIT* 2006;3(1):22-5.
4. Nogales RM, Vázquez L, Pereira I, Moreno C, Albi M, López-Salvá A. Hematoma subcapsular hepático, una complicación infrecuente de los estados hipertensivos del embarazo. *Clin Invest Gin Obst* 2007;34(6):233-5.
5. García Grau E, Cos Torrubiano A, Pérez Aguilera S, Falcó Fages J, Canet Estevez Y. Manejo conservador de un hematoma subcapsular hepático en un síndrome de HELLP. *Prog Obstet Ginecol* 2011;54(9):459-61.
6. Pérez Hernández T, Sáez Cantero VC. Hematoma subcapsular hepático. Grave complicación del embarazo. *Revista Medisur* 2010;8(6). Disponible en: <http://www.medisur.sld.cu/index.php/medisur/article/view/1066/544>
7. González Espinosa Y, Ávila Esquivel JF. Morbimortalidad materna asociada a ruptura hepática o hematoma subcapsular por preeclampsia-eclampsia y síndrome

-
- de HELLP. Archivos de Investigación Materno Infantil 2010;2(2):61-5.
8. Coelho T, Braga J, Sequeira M. Hepatic hematomas in pregnancy. Acta Obstet Gynecol Scand 2000;79(10):884-6.
 9. Guntupalli SR, Steingrub J. Hepatic disease and pregnancy: An overview of diagnosis and management. Crit Care Med 2005;33 Suppl:332-9.
 10. Shames BD, Fernandez LA, Sollinger HW, Chin LT, D'Alessandro AM, Knechtle SJ, et al. Liver transplantation for HELLP syndrome. Liver Transpl 2005;11(2):224-8.
 11. Dart W. A novel use of recombinant factor VIIa in HELLP associated with spontaneous hepatic rupture and abdominal compartment syndrome. J Trauma 2004;57:171-4.
-