

Casos Clínicos

Un caso de embarazo molar ectópico en el oriente antioqueño.

Barrientos Calle, R*; Parra Estrada, P**; Rendón Díez, M**; Rincón Muñoz, M.**

* Médica y cirujana Universidad de Antioquia, especialista en Ginecología y Obstetricia. Universidad Nacional de Bogotá.

** Estudiantes XI semestre medicina. Universidad Pontificia Bolivariana. Facultad de Medicina. Medellín. Antioquia, Colombia.

INTRODUCCIÓN

El embarazo molar es una entidad de baja incidencia, se calcula que es de aproximadamente 1 en 1000-2000 embarazos siendo aún mucho más raro, el embarazo molar ectópico con una incidencia de 1.5 por 1,000,000 de embarazos. Se encuentran en la literatura ciertos factores de riesgo asociados como lo son: la edad materna, edad gestacional al momento del diagnóstico, complicaciones posteriores a tratamiento quirúrgico, enfermedad pélvica inflamatoria, embarazo molar previo, nivel educativo, alta ingesta de vitamina A y tabaquismo. ^(1,2,3,4, 5)

Los síntomas presentes en estas pacientes son metrorragia (97%), náuseas, vómitos e hiperémesis (30%), preeclampsia (25%), expulsión de vesículas (11%) es patognomónico pero es un signo tardío y poco frecuente, hipertiroidismo (7%), insuficiencia respiratoria (2%), y desproporción del tamaño uterino con la edad gestacional (60%). ⁽¹⁾

El embarazo molar lo podemos clasificar en dos tipos, parcial y completo que se diferencian según su presentación clínica, cariotipo, histología (edema de vellosidades, tejido fetal, hiperplasia), y desenlaces. Siendo el completo el que se presenta con un cariotipo 46XX, ausencia de tejido fetal, edema de vellosidades e hiperplasia extenso, degeneración hidrópica y atipias en el sincitio y el citotrofoblasto, se origina como consecuencia de la fecundación de un óvulo vacío con material genético ausente, la carga cromosómica es de origen paterno; por su parte la

mola incompleta o parcial tiene un cariotipo triploide con tejido fetal presente, edema de vellosidades e hiperplasia focal, solo afecta el sincitiotrofoblasto y hay ausencia de atipias, la fecundación del óvulo ocurre por dos espermatozoides. Así mismo la relación de estas con el desarrollo de enfermedad maligna es del 15-20% y del 4 al 8 % respectivamente. ^(1,5)

Por otro lado, se cuenta con un score que permite estadificar la enfermedad trofoblástica gestacional teniendo en cuenta ciertos factores de riesgo para realizar una aproximación al pronóstico del paciente, los cuales dependen de la localización del tumor (tabla 1). ⁽⁶⁾

Análisis de historia clínica

Paciente de 28 años, multigestante (G5P4V3A0) A+, remitida por sospecha de embarazo ectópico vs amenaza de aborto, quien ingresa al servicio de urgencias ginecobstétricas del Hospital San Juan de Dios de Rionegro, con una prueba inmunológica de embarazo (PIE) positiva y un hemoleucograma normal. La paciente refirió ciclos irregulares, amenorrea de 6 semanas y reciente inicio de dolor abdominal tipo cólico y sangrado vaginal abundante con coágulos, sin otros síntomas asociados.

En el examen físico realizado a la paciente se encuentra álgica, pálida, diaforética y hemodinámicamente inestable, requiriendo la administración de líquidos endovenosos; abdomen depresible, doloroso a la palpación en hipocondrio

izquierdo y fosa iliaca izquierda, signos de irritación peritoneal, bloemberg positivo. Al tacto vaginal se encuentra cuello duro, posterior, largo y cerrado con dolor a la palpación anexial izquierda y sangre en escasa cantidad. En la ecografía transvaginal se encuentra útero en Anteversoflexión (AVF) de contornos regulares, ecogenicidad homogénea y endometrio de 6mm. Adicionalmente se observa hemoperitoneo y dilatación tubárica izquierda.

Conclusión: Embarazo tubárico (ectópico) izquierdo con hemoperitoneo.

Por lo encontrado anteriormente se realiza laparotomía exploratoria con salpingectomía total izquierda y se envía a patología quien reporta hallazgos histológicos sugestivos de enfermedad trofoblástica gestacional tipo mola hidatidiforme completa en embarazo ectópico tubárico; en el postoperatorio con adecuada evolución clínica, se da de alta con prescripción analgésica y riguroso seguimiento clínico sin ninguna complicación.

Los cortes histológicos mencionados anteriormente muestran pared de trompa uterina, la cual presenta pérdida de la arquitectura secundaria a marcado fenómeno de Congestión y hemorragia asociada a cambios de decidualización del epitelio glandular. La luz se encuentra distendida por fibrina, hemorragia y vellosidades coriónicas del primer trimestre, las cuales presentan gran tamaño, crecimiento polar del trofoblasto y cambios degenerativos centrales de tipo cavernoso (ver imágenes).

Discusión

Si bien en la literatura encontramos que la mayoría de las pacientes que desarrollan enfermedad trofoblástica gestacional tienen factores de riesgo establecidos, la paciente en cuestión no presentaba ninguno de estos, lo cual llama la atención debido a la baja incidencia en este tipo de presentaciones.

Las manifestaciones clínicas presentadas por la paciente al ingreso y los hallazgos ecocardiográficos si bien se presentan con alta frecuencia en esta patología, son indistinguibles del embarazo ectópico simple. Debido a que en ambas patologías se pueden manifestar con dolor abdominal y sangrado vaginal. Los hallazgos ecográficos aunque pueden

orientar el diagnóstico, no son específicos debido a su baja objetividad. (7, 8, 9)

Aunque se conoce que las complicaciones de la ETG pueden llegar a ser devastadoras, el diagnóstico del embarazo molar ectópico tubárico se logra realizar de manera precoz debido a que la proliferación del trofoblasto genera una ruptura más temprana lo que le permite tener mejor pronóstico. En consecuencia el diagnóstico definitivo se logra mediante la asociación de las manifestaciones clínicas con los hallazgos ecográficos. (10)

La ocurrencia simultánea del embarazo ectópico y la gestación molar es rara. El primero en reportar una mola tubárica fue Otto en 1871. Alrededor de 40 casos han sido reportados en la literatura médica de embarazos ectópicos molares siendo su incidencia de la mola tubárica de 1,5 por 1,000,000 de embarazos. (11, 12)

Se recomienda para el manejo de esta patología el tratamiento quirúrgico mediante resección tubárica, la salpingotomía con dilatación y curetaje en caso de presentarse en la región ampular para posteriormente hacer una confirmación diagnóstica. Así mismo es fundamental el tratamiento quirúrgico precoz para evitar las complicaciones agudas. (7, 13, 14)

Según reportes bibliográficos, el 80% de las pacientes se curan con la evacuación del contenido molar. Sin embargo, se requiere un adecuado seguimiento de la enfermedad trofoblástica gestacional debido al riesgo asociado de desarrollar neoplasia. En la mola completa el porcentaje global de tumor trofoblástico de la gestación es del 15-20% y en la mola parcial del 4-8%, estos se incrementan si hay presencia de factores de riesgo como: Edad materna > 40 años, β -HCG sérica > 100.000 mUI/ml, útero significativamente mayor que amenorrea, Quistes tecaluteínicos > 5 cm, Mola completa con cromosoma Y, retraso en la evacuación superior a 4 meses, Antecedente de enfermedad trofoblástica gestacional, manifestaciones clínicas graves y grupo sanguíneo de los padres O/A o A/O. (1)

Por lo anterior se recomienda el seguimiento clínico midiendo los niveles de la BHCG cada dos semanas

hasta tener 3 resultados negativos y luego mensual por 6 a 12 meses para garantizar desaparición de la enfermedad, adicionalmente se recomienda la anticoncepción familiar para evitar un nuevo embarazo alrededor de un año posterior al evento^(15, 16, 17)

Conclusión

El embarazo molar ectópico, es una patología de baja incidencia por lo cual es fundamental sospecharla en pacientes con factores de riesgo y clínica sugestiva; si bien los síntomas no son específicos de la enfermedad se debe descartar para evitar complicaciones a corto plazo como el shock y la muerte; a largo plazo las repercusiones en la fertilidad y el riesgo de neoplasia trofoblástica gestacional.

Agradecimientos

Al Doctor Jairo Sandoval director de la unidad anatomopatológica del Hospital San Juan de Dios de Rionegro, Antioquia; por las facilidades para la investigación del caso y aportes histológicos.

BIBLIOGRAFÍA

1. Prog Obstet Ginecol 2004;47(8):400-4. Sociedad Española de Ginecología y obstetricia.
2. Bagshawe K. D., Dent J., Webb J. Hydatidiform mole in England and wales 1973–1983. The Lancet. 1986;328(8508):673–677.
3. J L Burton, E A Lidbury, A M Gillespie, J A Tidy, O. Smith, J Lawry. Over-diagnosis of hydatidiform mole in early tubal ectopic pregnancy. Histopathology 2001, 38, 409- 417
4. Bonfante Ramírez E, Bolaños Ancona R, Juárez García L, Pereira LS, Quesnel García-Benitez C. Ginecol Obstet Mex. 1998 Feb;66:81-3. Spanish.
5. García, S. Germán. Enfermedad trofoblástica gestacional. XIX Curso de actualización en Ginecología y Obstetricia. Universidad de Antioquia. 2001.
6. Ngan HY, Bender H, Benedet JL, Jones H, Montrucoli GC, Pecorelli S, FIGO Committee on Gynecologic Oncology; Gestational trophoblastic neoplasia, FIGO 2000 staging and classification; Int J Gynaecol Obstet. 2003;83 Suppl 1:175.
7. A. M. Gillespie, E. A. Lidbury, J. A. Tidy, and B. W. Hancock, "The clinical presentation, treatment, and outcome of patients diagnosed with possible ectopic molar gestation," International Journal of Gynecological Cancer, vol. 14, no. 2, pp. 366–369, 2004.
8. Davari F, Shir Ali E, Rahmanpour Hetal. Molar pregnancy presents as tubal ectopic pregnancy. Int J Fertil Steril 2011;4(4):184-6.
9. Flores C, Barboza O, Vidal O, Morales F. Embarazo ectópico molar cornual. Caso clínico. Rev Chil Obstet Ginecol 2010;75(2):133-136.
10. Araujo L, Guerrero B, Caripidis J, García L, Garrido M. Embarazo molar tubárico. Reporte de un caso. Gac Méd Caracas 1998;6(4):555-7.
11. Venturini PL, Gorlero F, Ferraiolo A, Valenzano M. Gestational choriocarcinoma arising in a corneal pregnancy. Eur J Obstet Gynecol Reprod Biol 2001;96:116-8.
12. Feltmate CM, Bator J, Fulop V, Goldstein DP, Doszpod J, Berkowitz RS. Human chorionic gonado- tropin follow-up in patients with molar pregnancy: a time for reevaluation. Obstet Gynecol 2003;101:732- 6
13. Bhatia K, Bentick B. Intramural molar pregnancy: a case report. J Reprod Med 2004;49:689-92
14. Depypere HT, Dhont M, Verschraegen-Spae MR, Coppens M. Tubal hydatidiform mole. Am J Obstet Gynecol 1993 ;169:209-10.
15. Hoffman, Schorge, Bradshaw, Schaffer, et al. Williams Ginecología. 2008. McGRAW-HILL INTERAMERICANA EDITORES, S. A. de C. V.
16. J. Botero, A. Júbiz, G. Henao. Obstetricia y ginecología. 9 edición. 2015. CIB Fondo Editorial.
17. Normas y guías de atención obstétrica. Universidad de Antioquia. 2009

Tabla 1. Estadificación y pronóstico de la enfermedad trofoblástica gestacional.

Estadío	Características
Estadío 1	Elevación persistente de los niveles de la Gonadotropina Coriónica Humana (BHCG). Tumor confinado al cuerpo uterino.
Estadío 2	Tumor fuera del útero, localizado en la pelvis y/o vagina.
Estadío 3	Metástasis pulmonares en radiografía de tórax, con o sin compromiso uterino, pélvico o vaginal.
Estadío 4	Enfermedad metastásica fuera de los pulmones, pelvis y/o vagina.

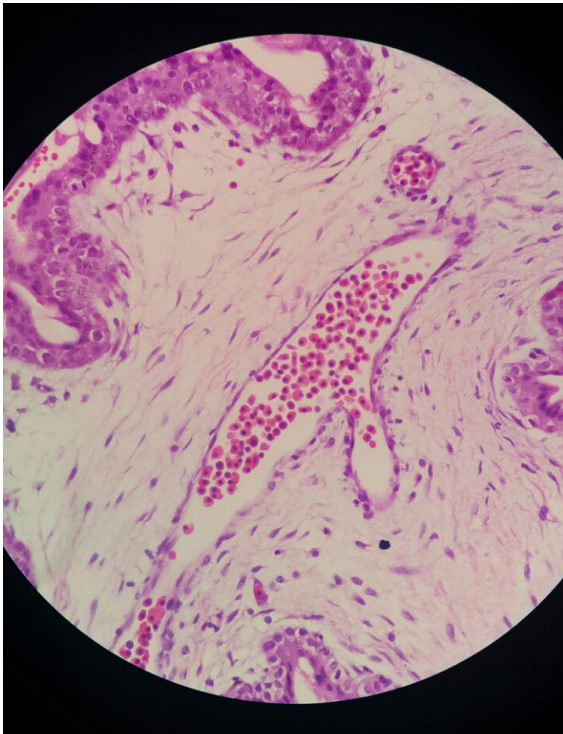


Figura 1

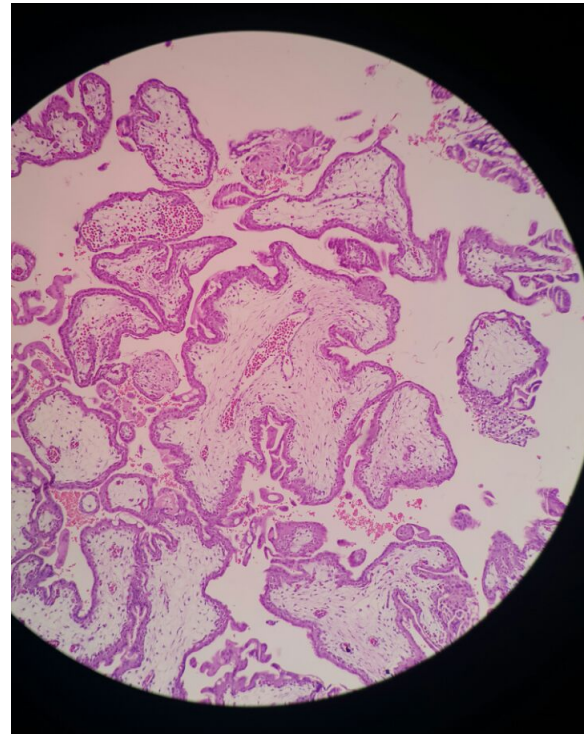


Figura 2

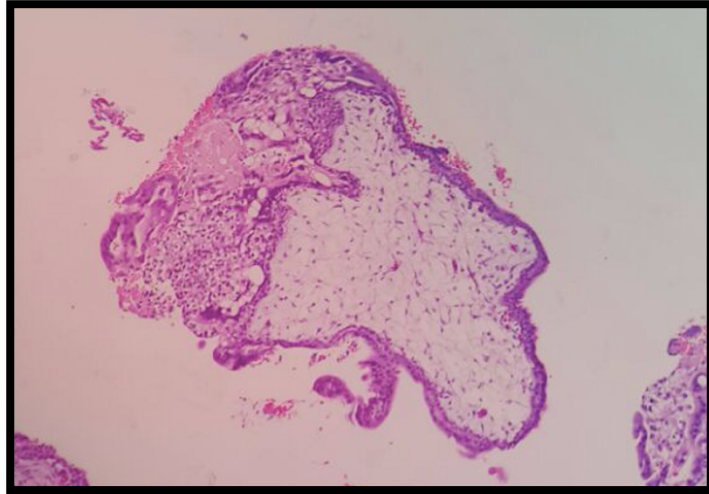


Figura 3