

Casos Clínicos

Fístula utero-yeyunal secundaria a migración de dispositivo intrauterino. Reporte de un caso

Utero-jejunal fistula secondary to intrauterine device migration. A Case report

Matias Orellana P ¹, Victor Chavez P ²

¹ Servicio de Cirugía General. Hospital de Linares.

² Servicio de Ginecología y Obstetricia. Hospital de Linares.

Correspondencia: Matias Orellana Pereira, m.orellana.ucm@gmail.com

RESUMEN

El dispositivo intrauterino (DIU) es un método anticonceptivo muy popular, eficaz y seguro. Aunque posee complicaciones bien descritas como es la migración, la que puede ser a otros órganos dentro de la cavidad peritoneal. La fístula uteroyeyunal es un evento clínico poco frecuente, pero de gran repercusión si no es diagnosticada y tratada. Se presenta el caso de una paciente usuaria de DIU, el que migra a cavidad abdominal, con posterior formación de fístula uteroyeyunal.

ABSTRACT

The intrauterine device is a popular, efficient and safe contraceptive. Although it has some well described complications, such as migration, which may be to the different organs inside of the peritoneal cavity. The uterus-jejunal fistula is a rare clinical event, but with great repercussion if it is not well assessed and treated properly. We present the clinical case of a patient with a migrated intrauterine device and a fistula uterus-jejunal formation.

Keywords: Intrauterine Device Migration, Intestinal perforation, Small intestine, Laparoscopy.

INTRODUCCIÓN

El dispositivo intrauterino (DIU) es un método anticonceptivo eficaz y es ampliamente utilizado en el mundo, aunque está asociado con algunas complicaciones, tales como: sangrado, embarazo ectópico, perforación uterina, infección y algunas

menos frecuentes, como la fístula uteroyeyunal¹⁻⁹. La perforación intestinal con formación de fístula uteroyeyunal, secundario a DIU, es un evento poco habitual y muchas veces poco sintomático, pero que de existir puede llevar a complicaciones graves para el paciente, si no es diagnosticada a tiempo ^{4, 7, 8,}

10. Reportamos el caso de una paciente con perforación uterina y fistula uteroyeyunal secundaria, el que se presentó asociado a escasos síntomas abdominales y ginecológicos, junto a estudio ultrasonográfico no concluyente, lo que dificultó el diagnóstico inicial. Pero que pudo ser resuelto con cirugía mínimamente invasiva y excelentes resultados para la paciente.

CASO CLÍNICO

Paciente de sexo femenino, 29 años de edad, con fórmula obstétrica G2P2A0. Dentro de sus antecedentes quirúrgicos presenta el de una apendicectomía el año 2009 y 2 cesáreas, siendo la última en febrero de 2018. Como método anticonceptivo, era usuaria de DIU de cobre, desde agosto de 2018, insertado en atención primaria, con control inmediato de inserción satisfactorio y controles posteriores sin hallazgos.

A los dos meses desde el día de inserción, en control habitual de planificación familiar, encontrándose la paciente asintomática, se sospecha desplazamiento de DIU, por lo que se realiza control ecográfico, donde se diagnostica desplazamiento de DIU a nivel cervical, por lo que se intenta su extracción, la que es frustra. Es hospitalizada en nuestro centro de salud en agosto de 2019, ingresando sin dolor al reposo, afebril y sin sintomatología intestinal, destacando dolor moderado a la palpación profunda en hipogastrio y sin signos de irritación peritoneal. Se programa nueva extracción vía vaginal en pabellón, sin lograrse, produciéndose el corte de ambas guías del DIU. Se estudia con ultrasonografía transvaginal, evidenciando dispositivo parcialmente en cavidad peritoneal, por cara lateral uterina, sin líquido libre.

Por estabilidad de paciente se decide realizar abordaje laparoscópico para exploración y retiro de dicho dispositivo. Se realiza exploración con trocar umbilical de 11 mm, para óptica de 0 grados y dos trocres accesorios en ambos flancos, uno de 5 mm y otro de 11 mm. Durante la exploración se visualiza fistula uteroyeyunal, con el DIU en migración por ella. Debido al hallazgo de compromiso de asa de yeyuno, se decide realizar cirugía en conjunto con equipo de Cirugía General. Se lleva a cabo fistulectomía con tijera laparoscópica y posterior extracción de DIU.

Ante evidencia que los bordes de yeyuno, parcialmente resecado, eran vitales y el defecto era, aproximadamente, menor al 10% de la circunferencia intestinal, se decide cierre primario en dos planos para yeyuno y en un plano para útero, con sutura trenzada reabsorbible, vía laparoscópica.

Paciente evoluciona de forma favorable, con adecuada tolerancia a la ingesta oral de alimentos; siendo dada de alta al tercer día post operatorio, con controles posteriores por especialidad de Ginecología y Obstetricia hasta diciembre de 2019, sin síntomas.

DISCUSIÓN

El DIU es un método anticonceptivo popular, de bajo costo y reversible, que se implanta dentro de la cavidad uterina 1-9. Si bien ha demostrado ser de uso seguro, cuenta con algunos efectos secundarios y complicaciones; algunas comunes como falla en la inserción, dolor abdominal, reacción vasovagal, infección, alteraciones de la menstruación y expulsión 1, 3, 5-8, 11, 12. Y otras menos frecuentes como es la perforación uterina, que está descrita en 0,2-3 de 1000 inserciones, dependiendo de la serie 1, 3-5, 7, 8, 11. Dentro de los factores de riesgo para la ocurrencia de esta se encuentran: DIU de cobre, inserción durante lactancia, amenorrea post parto, post parto menor a 6 meses, útero en retroversión, nuliparidad, antecedentes de aborto, experiencia del personal de salud, entre otras 1, 3-8. Se han postulado dos mecanismos para la perforación uterina: la inmediata, al momento de la inserción del dispositivo, debido a traumatismo directo en la pared uterina; y la tardía, secundaria a la erosión gradual a través del miometrio 4, 6. Determinar la temporalidad en que se produjo la perforación es un desafío. Aunque se ha descrito que la mayoría de las perforaciones uterinas ocurren al momento de la inserción 1, 13, 14, también se postula que las perforaciones diagnosticadas en esta etapa no superan el 9%¹³, siendo aceptado que este número puede estar subestimado. El resto de los casos lo hace dentro del primer mes de inserción, siendo la cara posterior del útero la zona más afectada¹.

Como se mencionó previamente, se cree que la perforación ocurre en forma frecuente al momento de la inserción y que habitualmente no es diagnosticada en esa etapa 1, 13, 14. Esto es explicado, principalmente, por los pocos síntomas que puede

tener el cuadro clínico, ya que estos se presentan, en la mayoría de los pacientes, con un promedio de 2 meses¹³. Además, se ha reportado que la mayoría de las perforaciones que se diagnostican posterior a los 12 meses, ocurren en pacientes que han tenido una presentación muy poco sintomática o asintomática¹⁴. Por otro lado, también se plantea la hipótesis que el desplazamiento del DIU puede ser gradual, desde el momento de la inserción, donde el daño de la pared uterina no es completo y este se produce lentamente en el tiempo, generando poca sintomatología en el paciente¹³. En nuestro caso, la paciente tenía el antecedente de control inmediato satisfactorio, tras la inserción del DIU. Y aunque el diagnóstico de migración a cavidad peritoneal se realizó posterior al año de la inserción, la sospecha de desplazamiento ocurrió a los dos meses de ella, mediante ecografía; pero esta se interpretó como desplazamiento cervical. Lo anterior pudo estar en contexto de una migración al peritoneo que no fue diagnosticada, lo que explicaría la dificultad que existió para el retiro del dispositivo.

La perforación por un DIU, con posterior migración hacia órganos vecinos, es un evento poco frecuente, describiéndose en hasta en un 15% de los casos, siendo el intestino delgado el más afectado^{5, 7}. Por otro lado, también se ha descrito perforación hacia sitios anatómicos como el omento mayor (26%) y fondo de saco de Douglas (21%)^{1, 4, 7, 8, 12}; ocasionando en algunos casos fibrosis, perforación u obstrucción intestinal, tanto de intestino delgado, como de colon, isquemia intestinal, estenosis y fístulas uteroenterales⁸.

Las fístulas uteroyeyunales son un evento poco habitual en la práctica clínica, se diferencian de las migraciones enterales del DIU, ya que estas presentan un trayecto que comunica útero con yeyuno. Dentro de las causas se describen secundarias a trauma, legrado de la cavidad uterina, enfermedades inflamatorias o neoplasias, siendo esta última la causa más frecuente¹⁰. Por lo tanto, es un hallazgo muy poco frecuente secundario a la migración de un DIU⁴, como fue en el caso expuesto. Históricamente, este evento ha sido reportado en 80 casos hasta el año 1956 y en la actualidad en algunos casos aislados¹⁰.

Aunque dentro de los signos y síntomas que se describen se encuentran el dolor abdominal o pelviano, que puede ser agudo o crónico, sangrado uterino anormal, fiebre y diarrea^{1, 2, 4, 5}, estos son muy inespecíficos, por lo que se debe tener un alto índice de sospecha para diagnosticar la migración del DIU. A esto hay que agregar que hasta un 30% de los casos pueden ser asintomáticos^{1, 4, 6, 11}, como es el descrito en este caso, donde la paciente cursó de manera asintomática, pese a la existencia de una fístula uteroyeyunal. Por lo tanto, es necesario considerar frente a casos similares, donde la no visualización de las guías del DIU, hace necesario complementar con un estudio imagenológico³.

La ultrasonografía es una herramienta muy útil para confirmar o descartar la presencia del dispositivo dentro de la cavidad uterina, en migración o fuera de esta. Y en el caso de sospecha de migración a la cavidad peritoneal, el estudio con una radiografía de abdomen puede ser de utilidad, aunque la tomografía axial computada es el examen de elección para la determinación más precisa de la ubicación del DIU y su relación con otros órganos intrabdominales, como es el caso de la formación de un trayecto fistuloso con el intestino; siendo además una herramienta importante para la planificación quirúrgica. Por su parte, la resonancia nuclear magnética puede entregar información adicional, si la tomografía fallara en mostrar la localización precisa^{1, 5, 7, 9, 11}. Lo anterior se pudo observar en nuestra paciente, ya que luego de extracciones fallidas se pudo visualizar el DIU migrado a cavidad peritoneal con la ayuda de la ultrasonografía. Pero hay que considerar que se ha descrito que hasta un 58% de los estudios ultrasonográficos pueden fallar en diagnosticar la ubicación del DIU perdido⁵, por lo que puede ser necesario complementar con otros estudios imagenológicos como los previamente descritos.

Tradicionalmente si un DIU ectópico se presentaba en una paciente asintomática, este no era removido^{1, 7}. Actualmente, según recomendación de la OMS y otros expertos, la remoción es indicada lo más pronto posible, principalmente por las complicaciones que el dispositivo puede traer en la cavidad peritoneal, como son la fibrosis, perforación de viscera hueca, formación de abscesos, vólvulo o como en el caso expuesto, la formación de una fístula

uteroyeyunal 1, 8. Si la decisión es la intervención quirúrgica, la vía recomendada es la laparoscópica, por lo mínimamente invasivo del procedimiento, por la identificación precisa del DIU y por la capacidad de resolver el cuadro sin la necesidad de una laparotomía, garantizando una más rápida recuperación. Aunque la elección de la vía laparoscópica como tratamiento dependerá de la habilidad y familiarización que tenga el cirujano con este procedimiento.

En una revisión sistemática por Gill et al. se describió que hasta el 64,2% de las extracciones de DIU por laparoscopia fueron exitosas por esta vía y se vió que las adherencias peritoneales fueron la causa más frecuente de necesidad de conversión a laparotomía 1. Esta cifra, que es incluso mayor en otros estudios, alcanza una extracción exitosa en alrededor del 80% 8.

El tratamiento de la complicación de la migración dependerá del sitio u órgano afectado, como en el caso de la fistula uteroyeyunal, pudiendo ser necesario incluso la resección intestinal con anastomosis, si la lesión en el asa es de gran magnitud 4. En nuestro caso, al resecar la fístula y evidenciar que los bordes de intestino remanente eran vitales y el defecto era aproximadamente de un 10% de la circunferencia, se decidió cierre primario con sutura reabsorbible en dos planos, vía laparoscópica, con un buen resultado. Por lo que se puede considerar como una forma de abordaje adecuada si se cuentan con un caso de características similares.

CONCLUSIÓN

La migración y posterior fístula hacia intestino delgado por un DIU es un evento poco frecuente, pero que se debe sospechar ante la no visualización de este en cavidad uterina, ya que a pesar de contar con una presentación clínica poco sintomática o incluso de manera asintomática, el no diagnóstico y falta de tratamiento puede provocar complicaciones graves para la paciente.

REFERENCIAS

- Santos AP, Wetzel C, Siddiqui Z, Harper DS. Laparoscopic removal of migrated intrauterine device. *BMJ Case Rep.* 2017;2017.
- Eichengreen C, Landwehr H, Goldthwaite L, Tocce K. Rectal perforation with an intrauterine device: a case report. *Contraception.* 2015;91(3):261-3.
- Ferguson CA, Costescu D, Jamieson MA, Jong L. Transmural migration and perforation of a levonorgestrel intrauterine system: a case report and review of the literature. *Contraception.* 2016;93(1):81-6.
- Torres-Cepeda D, Reyna-Villasmil E. [Small bowel perforation by an intrauterine device]. *Gastroenterol Hepatol.* 2016;39(7):495-6.
- Kho KA, Chamsy DJ. Perforated intraperitoneal intrauterine contraceptive devices: diagnosis, management, and clinical outcomes. *J Minim Invasive Gynecol.* 2014;21(4):596-601.
- Thapa S, Dangal G, Karki A, Pradhan HK, Shrestha R, Bhattachan K, et al. Missing Intrauterine Device Copper-T: Case Series. *J Nepal Health Res Counc.* 2018;16(3):354-6.
- Bozkurt M, Yumru AE, Coskun EI, Ondes B. Laparoscopic management of a translocated intrauterine device embedded in the gastric serosa. *J Pak Med Assoc.* 2011;61(10):1020-2.
- Rahnemai-Azar AA, Apfel T, Naghshizadian R, Cosgrove JM, Farkas DT. Laparoscopic removal of migrated intrauterine device embedded in intestine. *JLS.* 2014;18(3).
- Takahashi H, Puttler KM, Hong C, Ayzengart AL. Sigmoid colon penetration by an intrauterine device: a case report and literature review. *Mil Med.* 2014;179(1):e127-9.
- Duttaroy DD, Madhok BM. Jejuno-uterine fistula. *Eur J Obstet Gynecol Reprod Biol.* 2006;129(1):94-5.
- Bitterman A, Lefel O, Segev Y, Lavie O. Laparoscopic removal of an intrauterine device following colon perforation. *JLS.* 2010;14(3):456-8.
- Leandro DiPaola AW, Miguel Dardanelli, Luis Viola. Dispositivo intrauterino en cavidad rectal. *Revista Española de Enfermedades Digestivas.* 2017;109(4):1.
- Van Grootheest K, Sachs B, Harrison-Woolrych M, Caduff-Janosa P, van Puijenbroek E. Uterine perforation with the levonorgestrel-releasing intrauterine device: analysis of reports from four national pharmacovigilance centres. *Drug Saf.* 2011;34(1):83-8.

14. Barnett C, Moehner S, Do Minh T, Heinemann K. Perforation risk and intra-uterine devices: results of the EURAS-IUD 5-year extension study. Eur J

Contracept Reprod Health Care. 2017;22(6):424-8.

FIGURAS

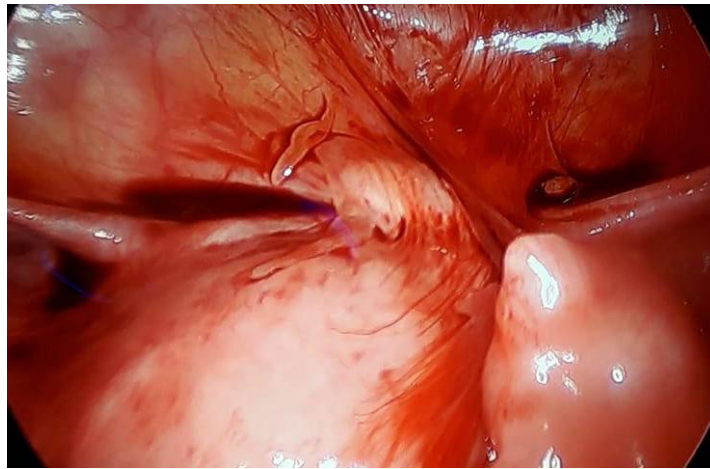

Figura 1. DIU (cabeza de flecha) fistulizado desde útero (flecha gruesa) a yeyuno (flecha delgada).

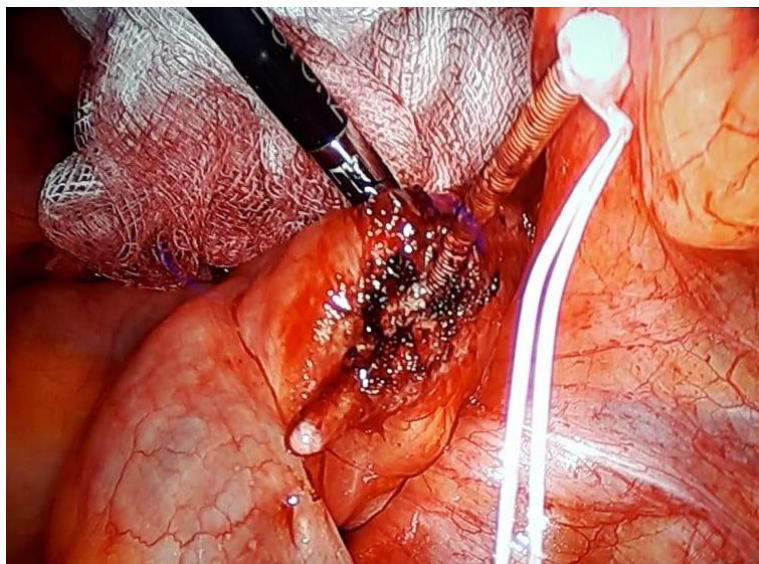


Figura 2. DIU removido de útero, se aprecia defecto en yeyuno (flecha).

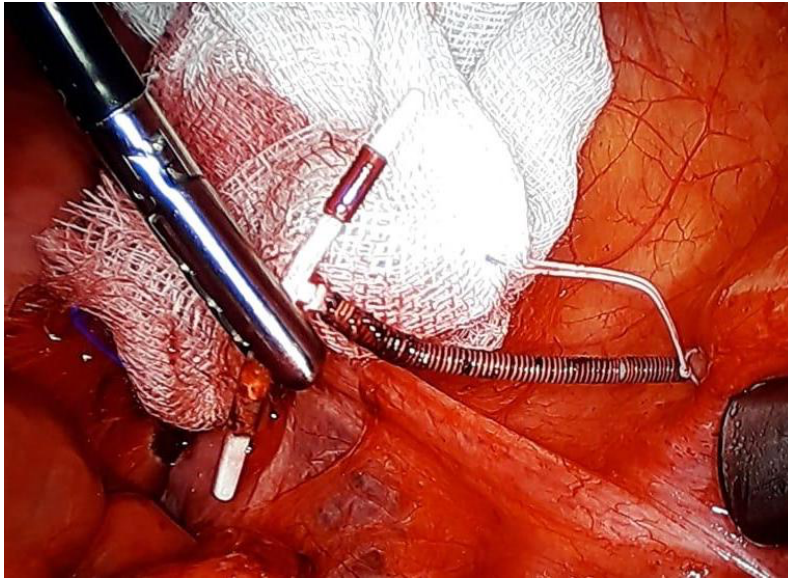


Figura 3. DIU removido completamente.